

Inhaltsverzeichnis

Theoretische Grundlagen der Manuellen Lymphdrainage

1	Anatomie und Physiologie des Blutkreislaufs	12
1.1	Das Blut	12
1.1.1	Rote Blutkörperchen (Erythrozyten)	13
1.1.2	Weiße Blutkörperchen (Leukozyten)	13
1.1.3	Blutplättchen (Thrombozyten)	14
1.2	Das Herz-Kreislauf-System	14
1.2.1	Das arterielle System	15
1.2.2	Die Kapillaren	16
1.2.3	Das venöse System	16
2	Anatomie der Lymphgefäße und Lymphknoten	18
2.1	Initiale Lymphgefäße	18
2.2	Präkollektoren	19
2.3	Lymphkolektoren	20
2.4	Lymphknoten	21
2.5	Lymphstämme	22
2.5.1	Die großen Lymphbahnen	23
	Lymphgefäßsystem der Haut	23
	Lymphbahnen der Beine	25
	Lymphbahnen der Arme	26
2.5.2	Abflüsse aus dem Bauchraum	27
2.5.3	Abflüsse aus dem Thorax	27
2.5.4	Abflüsse aus dem Gehirn	28
2.5.5	Anastomosen	28
3	Physiologie des Lymphsystems, der Lymphe und des Interstitiums	29
3.1	Das lockere Bindegewebe	29
3.1.1	Fixe und bewegliche Zellen	29
3.1.2	Fasern	30
3.1.3	Grundsubstanz/Interstitielle Flüssigkeit ..	30
3.1.4	Funktion und Aufgabe	31
3.1.5	Fettgewebe	31
3.1.6	Wasserhaushalt	32
3.1.7	Der Eiweißkreislauf, aktiver Transport- mechanismus	32
3.2	Physiologie des interstitiellen Stoffaus- tausches in der terminalen Strombahn	33
3.2.1	Molekularbewegung, passiver Transport- mechanismus	33
3.2.2	Starling-Gleichgewicht	36
	Glykokalix	36
3.3	Funktion des Lymphgefäßes	36
4	Das Lymphödem	38
4.1	Primäres Lymphödem	39
4.2	Sekundäres Lymphödem	39
4.3	Mögliche Komplikationen von Lymph- ödemem	40
4.3.1	Entzündung	40
4.4	Körpereigene Reaktionen auf ein Lymphödem	41
4.5	Weitere Indikationen zur Manuellen Lymphdrainage	41
4.5.1	Venöse Ödeme am Bein	41
	Das Phlebo-Lymphödem	41
	Chronisch-venöse Insuffizienz (CVI)	41
	Postthrombotisches Syndrom (PTS)	42
4.5.2	Lipödem	42
4.5.3	Lipohypertrophie	43
4.5.4	Das kardiale Ödem	43
4.6	Übungsfragen	44
4.6.1	Antworten zu den Übungsfragen	45

Manuelle Lymphdrainage

5	Gleichgewicht und Ausgewogenheit als Ziel der Massage	50
5.1	Flüssigkeitsgleichgewicht	50
5.2	Das Gleichgewicht in den alternativen Heilmethoden	50
6	Indikationen und Kontraindikationen der Manuellen Lymphdrainage	51
6.1	Indikationen.....	51
6.2	Absolute Kontraindikationen	51
6.2.1	Relative Kontraindikationen	51
7	Wirkung der ML auf die glatte Muskulatur der Blutgefäße und Lymphangiome	53
7.1	Wirkweisen der manuellen Lymphdrainage	54
7.1.1	Entspannend – beruhigend – Lymphfluss anregend.....	54
7.1.2	Schmerzlindernd.....	54
7.1.3	Immunologisch	55
7.1.4	Entstauend – entödematisierend	55
8	Befundung und Ödemmessung	56

Technik der Manuellen Lymphdrainage

9	Grifftechniken	60
9.1	Art der Massage	60
9.1.1	Stehende Kreise.....	60
9.1.2	Schöpfgreif	60
9.1.3	Pumpgriff.....	60
9.1.4	Drehgriff.....	61
9.1.5	Daumenkreise	61
9.2	Dosierung der Massage	61
9.3	Gestaltung der Umgebung für eine optimalen Behandlung	62
9.4	Behandlungsprinzipien der Manuellen Lymphdrainage	62
10	Behandlung einzelner Körperpartien	63
10.1	Behandlung des Halses	63
10.1.1	Effleurage	63
10.1.2	Profundus bis Terminus	63
10.1.3	Okziput bis Terminus	64
10.1.4	Kinnspitze bis Profundus, von dort bis zum Terminus	64
10.1.5	Gabelgriff	65
10.1.6	Schulterkreise	65
10.1.7	Schulterkreise	65
10.1.8	Profundus bis Terminus	65
10.1.9	Abschlusseffleurage	65
10.2	Behandlung des Gesichts	66
10.2.1	Effleurage	66
10.2.2	Kieferbereich	66
10.2.3	Nase.....	67
10.2.4	„Lange Reise“	68
10.2.5	Augenbehandlung.....	69
10.2.6	Augenbrauen	69
10.2.7	Stirn.	69
10.2.8	Von der Schläfe bis Profundus.....	70
10.2.9	Profundus bis Terminus	70
10.2.10	Effleurage (ohne Abb.)	70

10.3	Behandlung des Arms	71	10.6.2	Rechte Rückenseite	81
10.3.1	Effleurage (ohne Abb.)	71	10.6.3	Linke Rückenseite	82
10.3.2	Oberarm	71	10.6.4	Rückenstrecker	82
10.3.3	Ellbogen	72	10.6.5	Schulterblattdreieck	83
10.3.4	Unterarm	72	10.6.6	Soldatentechnik (ohne Abb.)	84
10.3.5	Hand	73	10.6.7	Vibration, Abschlusseffleurage	84
10.3.6	Fingerbehandlung (ohne Abb.)	73	10.7	Behandlung der Lende	85
10.3.7	Abschlusseffleurage	73	10.7.1	Effleurage	85
10.4	Behandlung des Beines	74	10.7.2	Rechte Lendenseite	85
10.4.1	Effleurage	74	10.7.3	Linke Lendenseite	86
10.4.2	Oberschenkel	74	10.7.4	Kreuzbeindreieck	86
10.4.3	Knie	76	10.7.5	Vibration, Abschlusseffleurage	87
10.4.4	Unterschenkel	77	10.8	Behandlung der Brust	88
10.4.5	Fuß	77	10.8.1	Effleurage	88
10.4.6	Abschlusseffleurage	77	10.8.2	Linke Seite	88
10.5	Behandlung des Nackens	78	10.8.3	Rechte Seite	89
10.5.1	Effleurage	78	10.8.4	7er-Griff	90
10.5.2	Profundus bis Terminus	78	10.8.5	Abschlusseffleurage	90
10.5.3	Okziput bis Terminus	78	10.9	Behandlung des Bauches	91
10.5.4	Hinterkopf	79	10.9.1	Effleurage	91
10.5.5	Schultern	79	10.9.2	Plexus solaris	91
10.5.6	„Karnickelgriff“	79	10.9.3	Kolonstreichungen	91
10.5.7	Nackenhaut	80	10.9.4	Kolonbehandlung	92
10.5.8	Soldatentechnik	80	10.9.5	Abmagerungsgriff (Dünndarm- behandlung)	93
10.5.9	Vibration, Abschlusseffleurage	80	10.9.6	Behandlung tiefer Lymphgefäße	93
10.6	Behandlung des Rückens	81	10.9.7	Abschlusseffleurage mit Atmung	93
10.6.1	Effleurage (ohne Abb.)	81			
11	Sondergriffe	94			
11.1	Sondergriffe am Kopf	94	11.4	Sondergriffe an der Schulter	101
11.1.1	Nase	94	11.4.1	Schulterblattmobilisation nach dorsal ...	101
11.1.2	Augen	95	11.4.2	Schulterblattmobilisation nach ventral (ohne Abb.)	102
11.1.3	Schädel	96	11.4.3	Glenohumerale Mobilisation	103
11.1.4	Ohren	96	11.4.4	Schmerzpunktsuche – Patient in Seitlage (ohne Abb.)	103
11.1.5	Mundinnendrainage (ohne Abb.)	97	11.4.5	Schmerzpunktsuche – Patient in Rücken- lage (ohne Abb.)	104
11.2	Sondergriffe am Arm	98	11.5	Sondergriffe am Rücken	105
11.2.1	Ellbogen	98	11.5.1	Interkostalräume (ohne Abb.)	105
11.2.2	Handgelenk (ohne Abb.)	98	11.5.2	Rückenstrecker (ohne Abb.)	105
11.3	Sondergriffe am Bein	99			
11.3.1	Knie	99			
11.3.2	Fuß	100			

11.6	Sondergriffe an der Hüfte	106	11.7.1	Interkostalräume	108
11.6.1	Hinter dem Patienten stehend	106	11.7.2	Atemtechnik	108
11.6.2	Vor dem Patienten stehend	107	11.8	Sondergriff am Bauch	109
11.6.3	Seitlich vom Patienten stehend	107	11.8.1	Breites Becken	109
11.7	Sondergriffe an der Brust	108	11.8.2	Schmales Becken	109
12	Behandlungsschema sekundärer Lymphödeme	110			
12.1	Behandlung eines sekundären Arm- lymphödems	110	12.2.1	Halslymphknoten (ohne Abb.)	115
12.1.1	Halslymphknoten (ohne Abb.)	110	12.2.2	Achsellymphknoten (ohne Abb.)	115
12.1.2	Gesunde Brustseite (ohne Abb.)	110	12.2.3	Bauchhaut	115
12.1.3	Betroffene Brustseite	111	12.2.4	Lymphödembeinbehandlung von vorne ..	116
12.1.4	Lymphödemarmbehandlung	112	12.2.5	Quadratus lumborum (ohne Abb.)	118
12.1.5	Betroffene Brustseite (ohne Abb.)	114	12.2.6	„Soldaten“ (ohne Abb.)	118
12.1.6	Rücken (ohne Abb.)	114	12.2.7	Lendenhaut (ohne Abb.)	118
12.2	Behandlung eines sekundären Bein- lymphödems	115	12.2.8	Lymphödembeinbehandlung von hinten .	119
13	Ergänzende Behandlungen	122			
13.1	Entstauungs- und Erhaltungsphase ...	122	13.4.2	Atemtherapie	138
13.1.1	Phase 1 – Stationäre Entstauungsphase ..	122	13.4.3	Meditative Aspekte	138
13.1.2	Phase 1 – Ambulante Entstauungsphase ..	122	13.5	Lymph-Taping	138
13.1.3	Phase 2 – Die Erhaltungsphase	123	13.5.1	Lymph-Tape	138
13.2	Hautpflege	123		Lymph-Tape und Lymphstauung	139
13.3	Kompressionstherapie	123		Verwendung des Lymph-Tapes in der Lympholo- gie (als Beispiel für einen Armlymphödempa- tienten)	139
13.3.1	Bandagierung	123	13.6	Weitere Informationen	142
	Tragedauer	124	13.6.1	Adressen von Lymphkliniken	142
	Technik	124		Adressen von lymphologischen Fachgesellschaf- ten, Selbsthilfegruppen und Berufsverbänden Stand: 01.09.2015	143
	Fragen und Antworten	134			
13.3.2	Kompressionsstrümpfe	134			
	Unterschied zwischen Flach- und Rundstrick ..	136			
13.4	Bewegungs- und Atemtherapie	136			
13.4.1	Bewegungstherapie	136			
	Bei Armlymphödemen	137			
	Bei Beinlymphödemen	137			

14	Historisches	146		
14.1	Vorwort zur 1. Auflage	146		Die Lymphknoten
				Die natürliche Regenerierung der Haut durch die
14.2	Die Lymphdrainage – eine neue therapeutische Methode im Dienste der Schönheit	150		Lymphdrainage
				Die Lymphdrainage
14.2.1	Veröffentlichung über die Manuelle Lymphdrainage nach Dr. Vodder, Originalarbeit von Dr. Emil Vodder, 1936, Paris ...	150	14.3	Emil Vodder – sein Leben und die Manuelle Lymphdrainage
	Die Schönheit des Gesichtes	150	14.3.1	Literatur
	Ist Altern unumgänglich?	150	14.3.2	Publikationen der Gesellschaft für Manuelle Lymphdrainage nach Dr. Vodder, Walchsee
	Das Blutgefäßsystem.	150		
	Das Lymphgefäßsystem	151		
	Sachverzeichnis	156		

10 Behandlung einzelner Körperpartien

10.1 Behandlung des Halses

Praxis

Der Therapeut steht neben dem Patienten und führt die Techniken von vorne aus. Der Patient befindet sich in Rückenlage.

Alle Kreisbewegungen der Hand gehen der Kleinfingerseite zu.

10.1.1 Effleurage

Fünf fächerförmige Striche mit flachen Daumen am Sternum beginnend seitwärts. Der letzte Strich geht entlang der Clavicula (Schlüsselbein), 1 ×.

10.1.2 Profundus bis Terminus

Stehende Kreise von Profundus über die Halsmitte (kein Foto) zum Terminus. 5 Kreise pro Position, 2 Positionen am Hals, 1 Position in der Schlüsselbeingrube (supraklavikulär), „Terminus“ 3 ×.

Eigene Anmerkungen

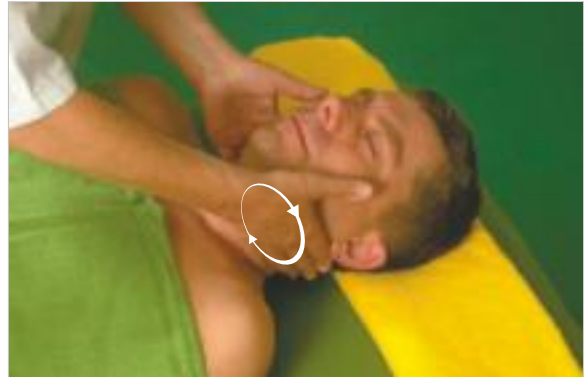


Abb. 10.1 zu 10.1.2 Halsbehandlung am Profundus.

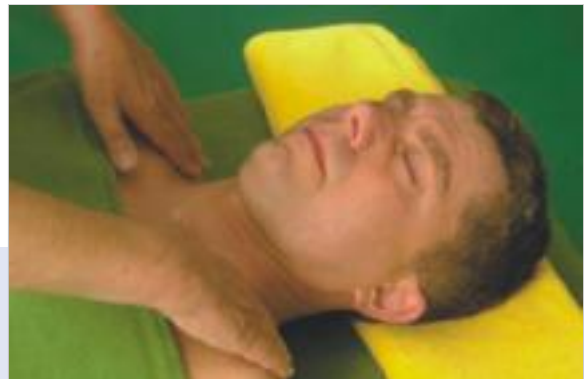

Abb. 10.2 zu 10.1.2 Aste bei der Halsbehandlung am Terminus.

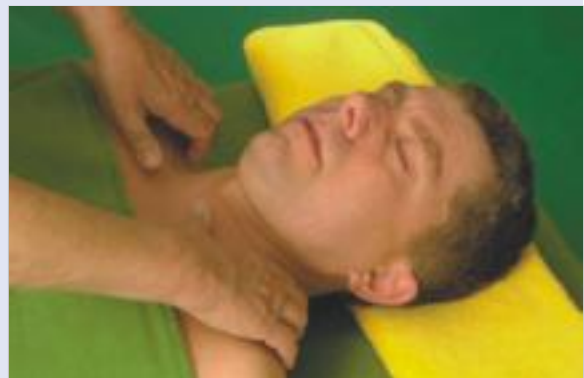

Abb. 10.3 zu 10.1.2 „Zugphase“ bei der Halsbehandlung am Terminus.

10.1.3 Okziput bis Terminus

Stehende Kreise vom Hinterhaupt über die Halsmitte *hinten* bis zum Terminus (ohne Abb.).

5 Kreise pro Position, 2 Positionen am Hals *hinten*, 1 Position in der Schlüsselbeingrube (supraklavikulär), 3 ×.

10.1.4 Kinnspitze bis Profundus, von dort bis zum Terminus

Stehende Kreise mit Ring- und Mittelfinger unterhalb des Kinns beginnend, 3–4 Positionen bis zum Kieferwinkel, sofort anschließend Profundus bis Terminus (siehe 10.1.2), 5 Kreise pro Position, 3 ×.

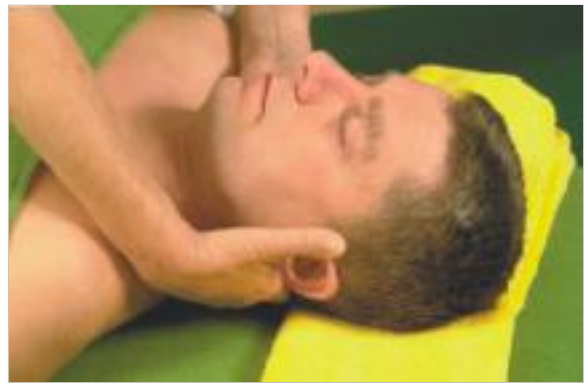

Abb. 10.4 zu 10.1.3 Aste Okziput

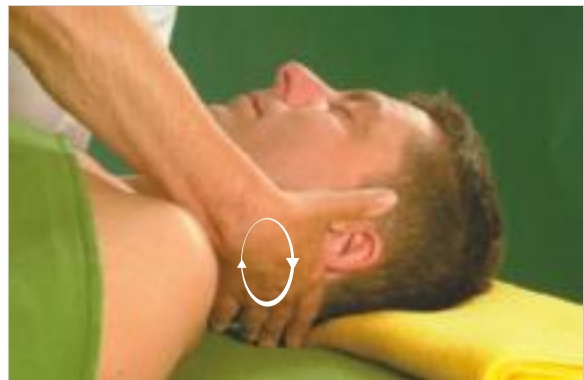

Abb. 10.5 zu 10.1.3 Okziput – andere Kameraeinstellungen

Eigene Anmerkungen

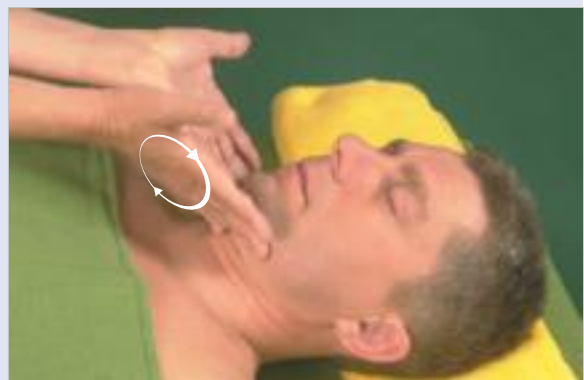

Abb. 10.6 zu 10.1.4 Ausgangsposition bei der Halsbehandlung an der Kinnspitze

10.1.5 Gabelgriff

Stehende Kreise nach kaudal (Zeigefinger vor dem Ohr, die anderen Finger dahinter), danach von Profundus bis Terminus (ohne Abb.) abdrainieren, 5 Kreise pro Position, 3 ×.

10.1.6 Schulterkreise

Stehende Kreise (ohne Abb.) mit Bewegung der Schulter. Zug nach kaudal und medial abkreisen (zeigefingerwärts).

Danach 2 Positionen am Trapeziusrand mit einer Zug- und Kreisrichtung nach ventral und medial ausführen, Terminus. 5 Kreise pro Position, 3 ×.

10.1.7 Schulterkreise

Stehende Kreise (ohne Abb.) mit Bewegung der Schulter. Zug nach kaudal und medial abkreisen. Zweite Position auf dem Akromion mit flachen Fingern. Hauttechnik. Zug- und Kreisrichtung wie beim Trapeziusrand. Dritte Position ist der Terminus. 5 Kreise pro Position, 3 ×.

10.1.8 Profundus bis Terminus

Siehe 10.1.2.

10.1.9 Abschlusseffleurage

1 ×.

Eigene Anmerkungen

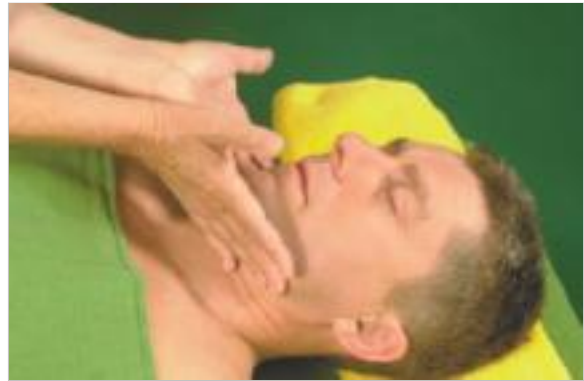

Abb. 10.7 zu 10.1.4 Mitte Kinn

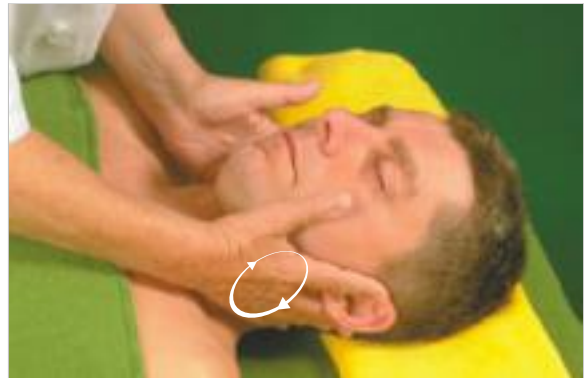

Abb. 10.8 zu 10.1.5 Halsbehandlung mit Gabelgriff.

10.2 Behandlung des Gesichts

Praxis

Der Therapeut steht am Kopfbende.
Der Patient befindet sich in Rückenlage.

10.2.1 Effleurage

Parallele Striche mit den Fingern oder Daumen über Unterlippe, Oberlippe, Nase + Wange, Stirn, 1 × (ohne Abb.).

10.2.2 Kieferbereich

Stehende Kreise von Mitte der Unterlippe bis Angulus (Kieferwinkel) (ohne Abb.), 3 Positionen, je 5 Kreise, 3 ×.

Stehende Kreise von Mitte der Oberlippe bis Angulus (ohne Abb.), 3 Positionen, je 5 Kreise, 3 ×.

Stehende Kreise vom Profundus über die Halsmitte bis zum Terminus. Im Terminus liegt der Zeigefinger flach auf. Je 5 Kreise, 3 ×.

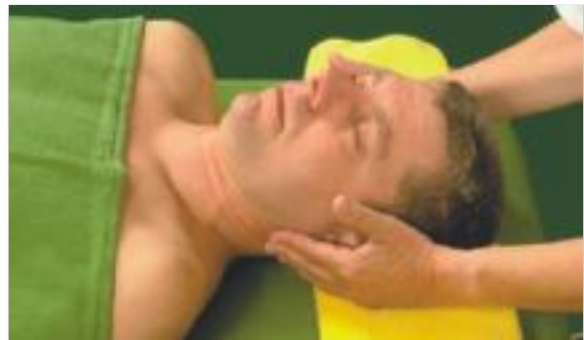

Abb. 10.9 zu 10.2.2 Profundusbehandlung mit den Fingerflächen.

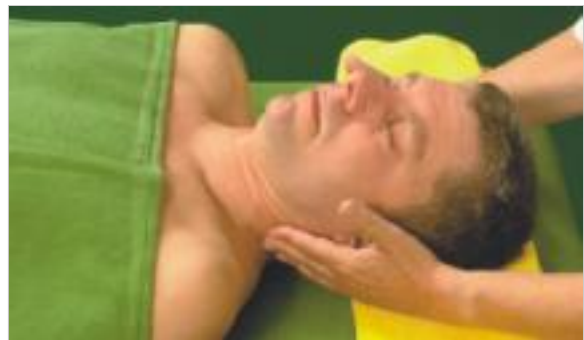

Abb. 10.10 zu 10.2.2 Halsmitte mit den Fingerflächen.

Eigene Anmerkungen

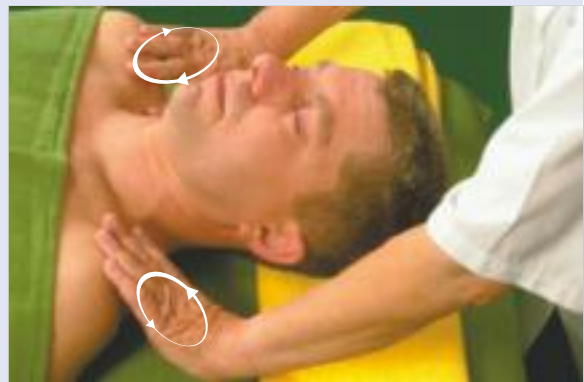

Abb. 10.11 zu 10.2.2 Terminus mit dem Zeigefinger (Seitenansicht).

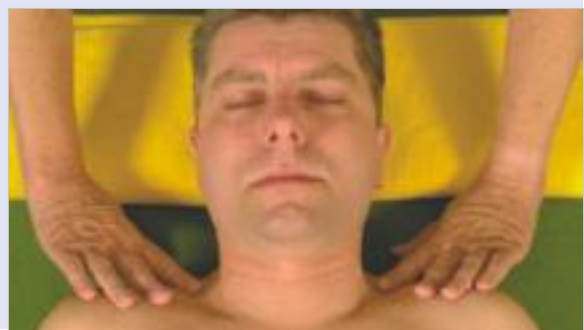

Abb. 10.12 zu 10.2.2 Terminus mit dem Zeigefinger (Aufsicht).

10.2.3 Nase

Die Griffe an der Nase werden mit dem Zeige- oder Mittelfinger ausgeführt.

Nasenspitze nach lateral 3 Positionen, je 5 Kreise, 3 ×.

Nasenmitte nach lateral 3 Positionen, je 5 Kreise, 3 × (ohne Abb.).

Nasenwurzel nach lateral 3 Positionen, je 5 Kreise, 3 × (ohne Abb.).

Seitlich der Nase von der Nasenwurzel bis zu den Nasenflügeln abdrainieren, 3–4 Positionen, je 5 Kreise, 3 × (ohne Abb.).

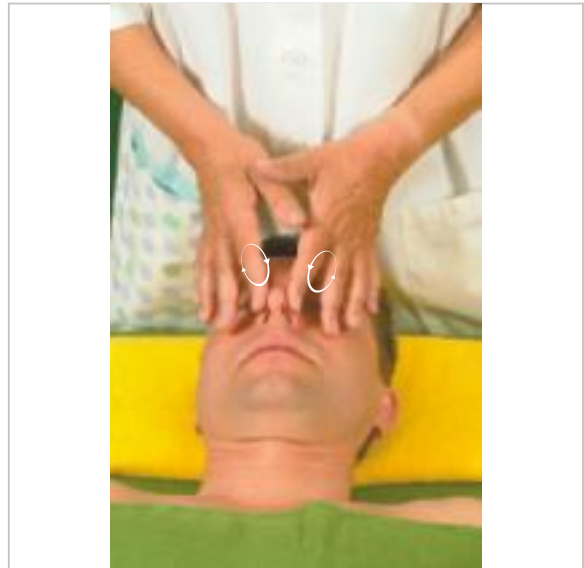


Abb. 10.13 zu 10.2.2 Behandlung der Nasenspitze bei der Gesichtsbehandlung mit dem Zeige- oder Mittelfinger.

Eigene Anmerkungen

10.2.4 „Lange Reise“

Stehende Kreise unter den Augen beginnend, an den Mundwinkeln vorbei bis zur Kinnspitze, 3 Positionen, je 5 Kreise, sogleich anschließend fortschreitend, spiralig 5 Kreise unter dem Kinn bis Kieferwinkel, 3 ×.

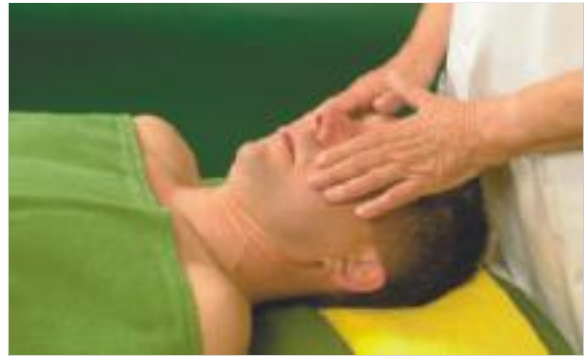

Abb. 10.14 zu 10.2.4 Unter den Augen mit den Fingerflächen.

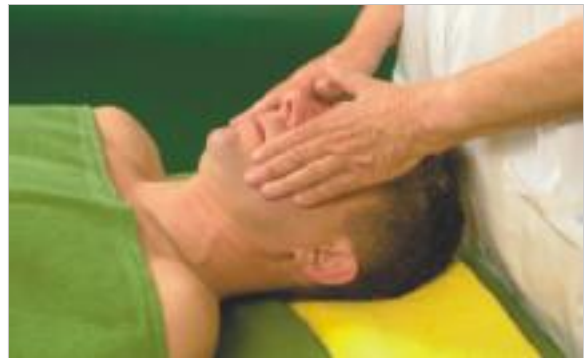

Abb. 10.15 zu 10.2.4 Mundwinkel.

Eigene Anmerkungen

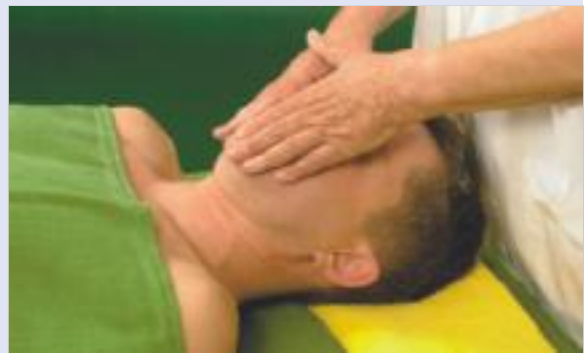

Abb. 10.16 zu 10.2.4 Kinnspitze.

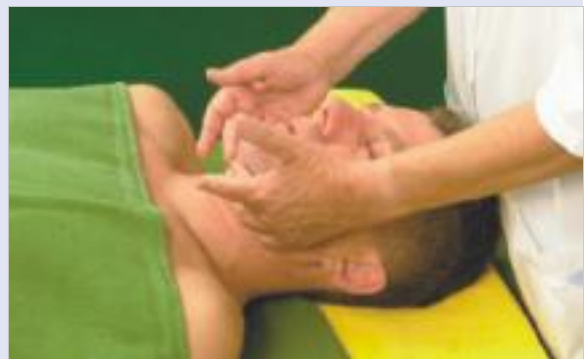

Abb. 10.17 zu 10.2.4 Aste, Spirale, fortschreitend auf 5 unterhalb des Kinns bis Kieferwinkel.

10.2.5 Augenbehandlung

Stehende Kreise mit halbem Druck an den Tränensäcken, mit 1 oder 2 Fingern, 3 Positionen, je 5 Kreise, 3 ×.

Beidseitiges Hochziehen mit den Zeigefingern an der Nasenwurzel beginnend (ohne Abb.) 3 ×.

Mehrmalige Drückungen der Augenbrauen beidseitig mit Daumen und Zeigefinger flach (ohne Foto) 3 ×.

Beidseitiges Hochziehen mit den Daumen an der Nasenwurzel, an der Glabella ohne Druck eindrehen und die Daumen über die Augenbrauen abrollen (ohne Abb.), 3 ×.

10.2.6 Augenbrauen

Stehende Kreise mit den Zeigefingern zwischen den Augenbrauen, danach die anderen Finger dazulegend an noch mindestens 2 Positionen auf den Augenbrauen arbeiten, nicht den Augapfel berühren, je 5 Kreise, 3 × (ohne Abb.).

10.2.7 Stirn

Stehende Kreise mit den Fingern ganz flach aufgelegt, von Stirnmitte bis zur Schläfe (Os temporalis), 3 Positionen, je 5 Kreise, 3 × (ohne Abb.).

Eigene Anmerkungen

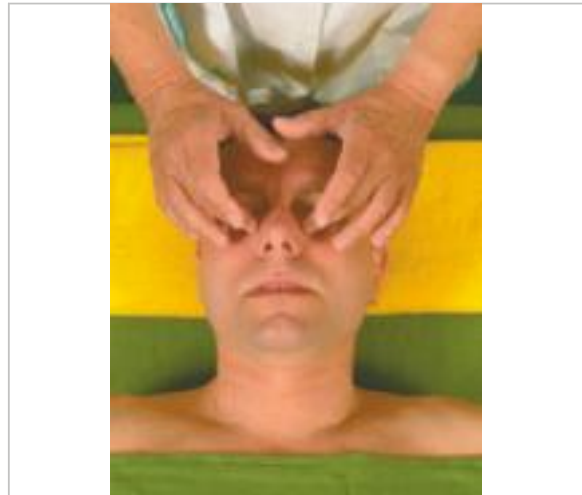

Abb. 10.18 zu 10.2.5 Tränensäcke, Position 1.

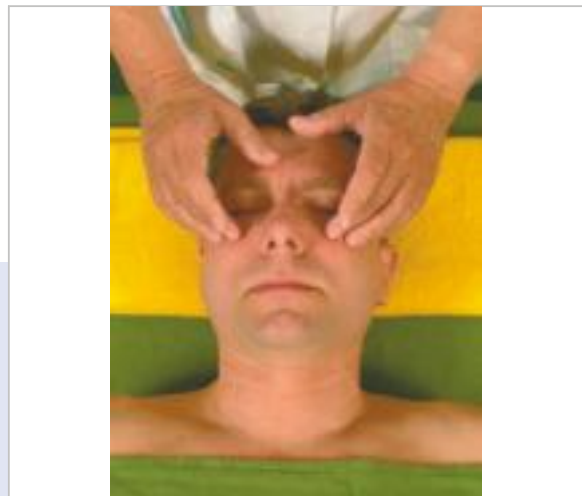

Abb. 10.19 zu 10.2.5 Tränensäcke, Position 2.

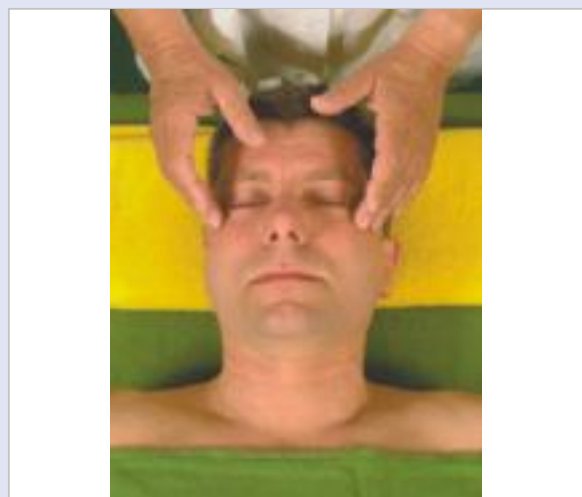


Abb. 10.20 zu 10.2.5 Tränensäcke, Position 3.

10.2.8 Von der Schläfe bis Profundus

Stehende Kreise, 3–4 Positionen (ohne Abb.), je 5 Kreise, 3 ×.

10.2.9 Profundus bis Terminus

Stehende Kreise, die Finger zeigen in Richtung Terminus, je 5 Kreise, Profundus – Halsmitte – Terminus, 3 ×.

10.2.10 Effleurage (ohne Abb.)

Streichungen mit den Daumenballen von Stirnmitte bis Temporalis, 1 ×.

Streichungen (dieselbe Bewegung) bis Temporalis, dort die Hand mit einer $\frac{1}{4}$ -Bewegung eindrehen, die Daumen unter den Augen einsetzen und über die Wangen seitlich wegstreichen (leicht), 1 ×.

Beide Hände vorsichtig über das Gesicht legen: unten stützen – oben stützen – Ruhe geben – oben öffnen – unten öffnen – seitlich wegstreichen, 1 ×.

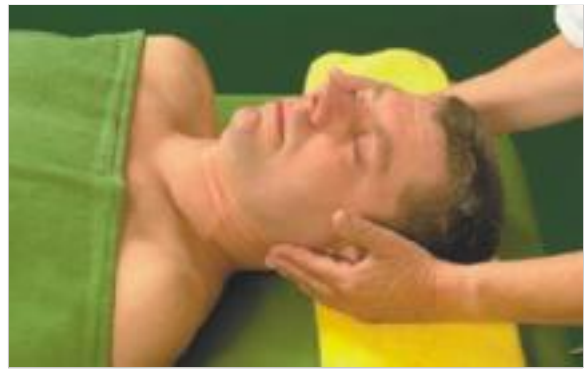

Abb. 10.21 zu 10.2.9 Profundus mit den Fingerflächen.

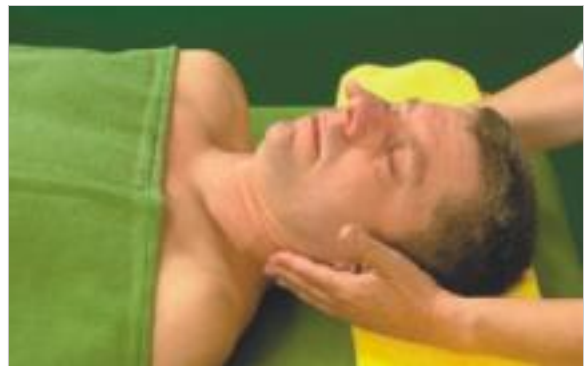

Abb. 10.22 zu 10.2.9 Halsmitte mit den Fingerflächen.

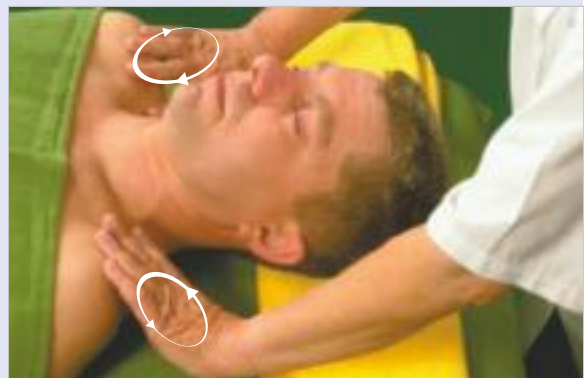

Abb. 10.23 zu 10.2.9 Terminus mit dem Zeigefinger.

Eigene Anmerkungen

10.3 Behandlung des Arms

Praxis

Der Therapeut steht neben dem Patienten. Der Patient liegt in Rückenlage.

10.3.1 Effleurage (ohne Abb.)

Ausstreichen des Arms an der Innen- und Außenseite, je 1 ×.

10.3.2 Oberarm

Schöpfgriffe wechselweise am Oberarm. Die innen liegende Hand beginnt, die Außenhand läuft etwas voraus. Die Griffe werden wechselweise ausgeführt, auf 6 gezählt, 3 ×.

Stehender Kreis mit flachen Händen (Händewaschen). Der M. deltoideus liegt zwischen den Händen (ohne Abb.). Der Druck wandert vom Handteller über die Handmitte bis in die Finger, wechselweise Schub der Haut zu den Fingerspitzen, kleinfingerwärts drucklos abkreisen. 3 ×.

Armlymphknoten, 8 Finger flach an der Oberarminnenseite so auflegen, dass die Fingerspitzen ein bisschen Richtung Axilla zeigen. Stehende Kreise mit Schub den Fingerspitzen zu, axillawärts abkreisen, drei Positionen. Je 5 × pro Position, 3 ×.

Pumpen an der Außenseite des Oberarms vom Ellbogen bis Deltoideus, dabei den Arm etwas anheben, 3 × (ohne Abb.).

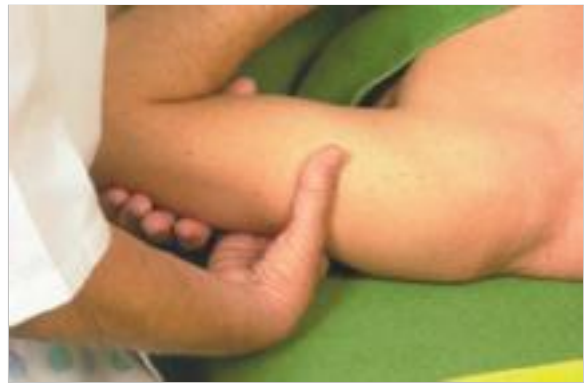

Abb. 10.24 zu 10.3.2 Wechselweise Schöpfgriffe bei der Armbehandlung links. Die innen liegende Hand beginnt, die andere Hand liegt vorn.

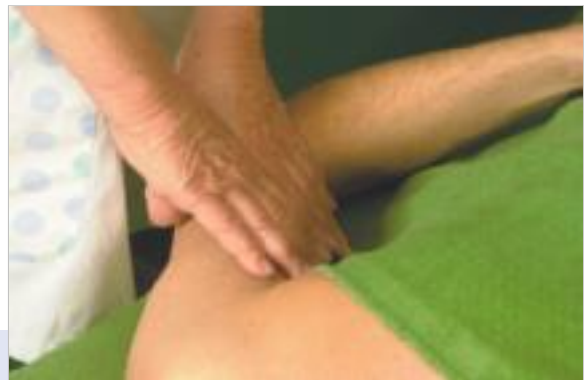

Abb. 10.25 zu 10.3.2 Stehende Kreise an der Oberarminnenseite bei der Armbehandlung (Armlymphknoten).

Eigene Anmerkungen

10.3.3 Ellbogen

Daumenkreise um den lateralen Epikondylus, in 2 Bahnen dabei auf 5 zählen, je 3 ×.

Daumenkreise spiralig fortschreitend mit dem gleichen Daumen durch die Ellenbeuge von innen nach außen, auf 5 zählen, Schub nach medial 3 ×.

10.3.4 Unterarm

Schöpfgriff am Unterarm mit einer Hand, dann den Unterarm drehen. Beide Seiten sollen gleich oft behandelt werden, je 3 × (ohne Abb.).

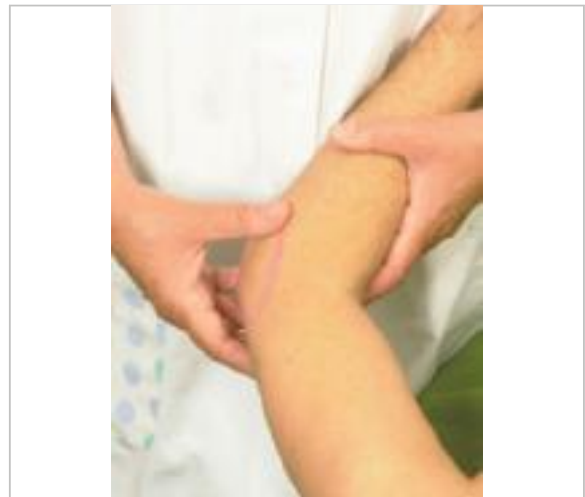

Abb. 10.26 zu 10.3.3 Daumenkreise am lateralen Epikondylus, Position 1.

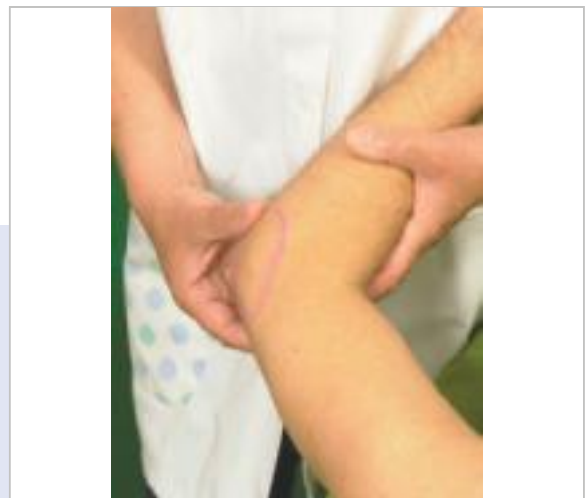

Abb. 10.27 zu 10.3.3 Position 2.

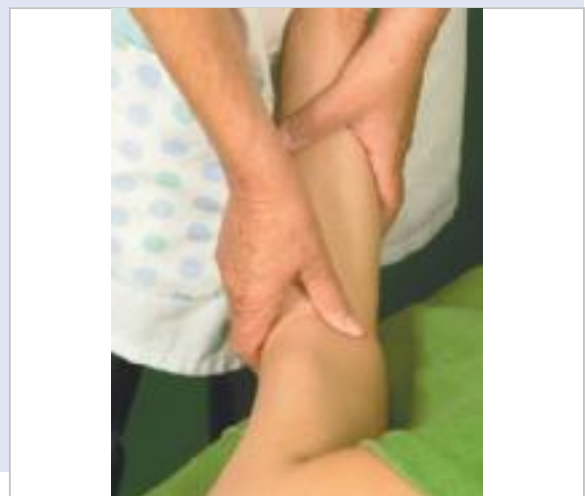


Abb. 10.28 zu 10.3.3 Spiralige Daumenkreise von medial nach lateral in der Ellenbeuge.

Eigene Anmerkungen