plus-im-web.de

ELSEVIER
URBAN & FISCHER

Christoff Zalpour (Hrsg.)

Für die Physiotherapie

Anatomie Physiologie

4. Auflage

Leseprobe

URBAN & FISCHER

Inhalt – Kurzübersicht

1 Organisation des menschlichen Körpers 1

2 Chemie 11

3 Von der Zelle zum Organismus 31

4 Die Gewebe des Körpers 51

5 Gesundheit und Krankheit 93

6 Blut und Lymphe 119

7 Das Immunsystem 135

8 Das Hormonsystem 153

9 Neurophysiologie und -anatomie 167

10 Haut und Sinnesorgane 237

11 Biomechanik, Gelenke und funktionelle Aspekte von Haltung und Bewegung 255

12 Kopf, Wirbelsäule und Thorax 295

13 Die obere Extremität 333

14 Die untere Extremität 373

15 Das Herz 417

16 Das Kreislauf- und Gefäßsystem 435

17 Das Atmungssystem 451

18 Verdauung 475

19 Stoffwechsel und Ernährung 501

20 Das Urogenitalsystem 519

21 Entwicklung von Embryo und Fetus – Schwangerschaft und Geburt . . . 543

22 Die sensomotorische Entwicklung des Kindes 559

23 Leistungsphysiologie und Trainingslehre 597

Sachregister 633

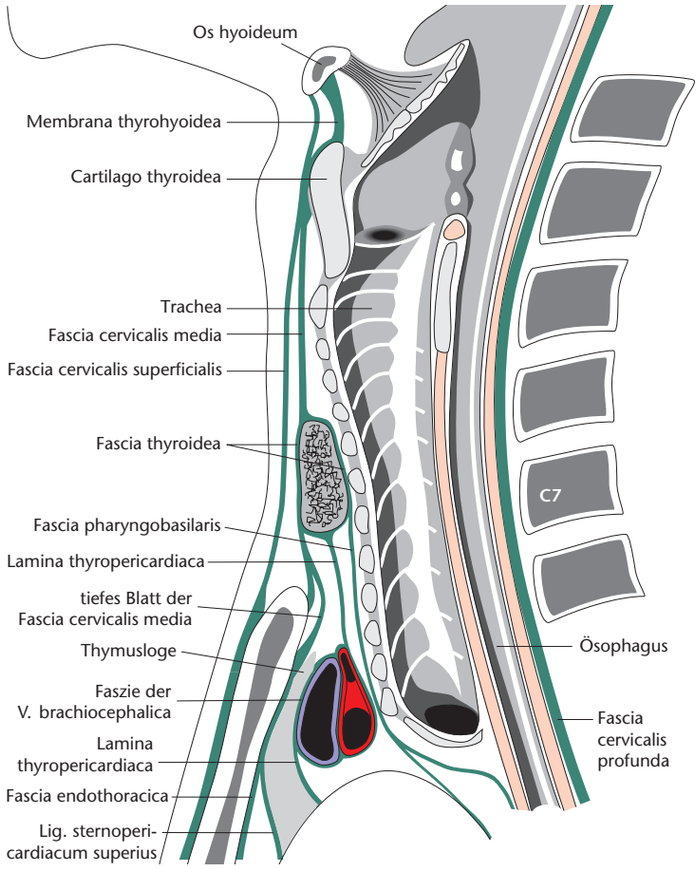

Abb. 4.36 Sagittalschnitt durch Hals mit den Halsfascien. [R321]

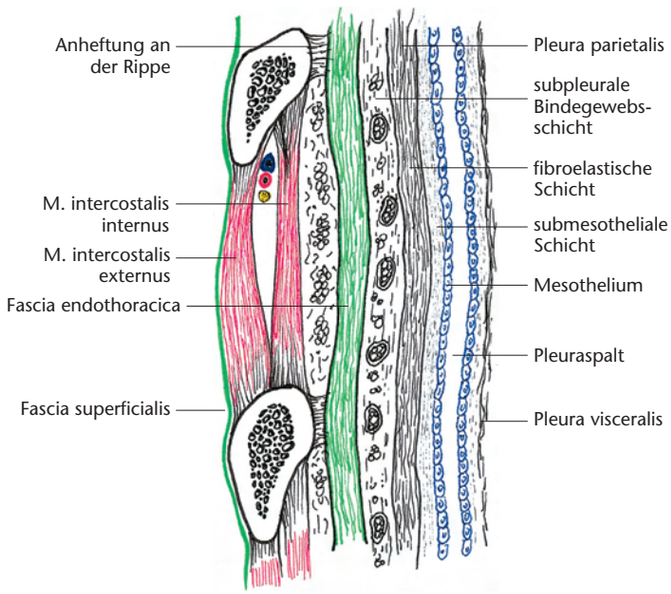

Abb. 4.37 Längsschnitt durch die Thoraxwand. [R321]

und über sie mit der Thoraxbinnenwand in Verbindung.

Der **Peritonealraum** trennt die zwei Schichten des Peritoneums (➤ Kap 18.1.4, ➤ Abb. 18.5), so dass ein Gleiten ermöglicht wird. Er hat eine Stützfunktion für das Gefäß- und Nervensystem und umhüllt die Abdominalorgane. Beim Mann setzt es sich mit einer Ausstülpung durch den Leistenkanal bis zum Skrotum fort. Bei der Frau steht es über das Mesovarium, eine Mesenterien-Umschlagsfalte um das Ovarium, mit den Eileitern in Verbindung und ist nicht vollkommen geschlossen.

Die Meningen (Hirnhäute)

(u.a. global in ➤ Abb. 4.38)

Die Dura Mater, die Arachnoidea und die Pia Mater sind in ➤ Kap. 9.16 und ➤ Abb. 9.38 beschrieben. Die **Dura Mater** ist über **Hofmann-Ligamente** oder Ligg. anteriora durae matris mit den tiefen Fasern des Lig. longitudinale posterius verbunden. Diese in der Wirbelsäule von C7 bis L5 auf allen Ebenen vorkommenden Hofmann-Ligamente können sich auf ein Segment beschränken oder sich über mehrere Wirbelsegmente erstrecken, besonders im kaudalen Wirbelsäulenbereich. Ihre Ausrichtung ändert sich in den einzelnen Abschnitten. Im oberen Thorakalbereich sind sie kranio-kaudal orientiert, in Höhe Th 8-9 quer und im Lumbalbereich wieder vertikal. Sie stützen und schützen den Durasack und das Rückenmark. Im Lumbalbereich sind sie sehr zahlreich, was zu Lumbalgien beitragen könnte.

Im **Zervikalbereich** bestehen eine Kontinuität zwischen der Dura mater und dem Lig. nuchae im Atlantookzipital- und dem Atlantoaxialgelenk, sowie eine Faszienverbindung zwischen dem M. rectus capitis posterior minor und der Membrana atlantooccipitalis (➤ Kap. 12.6). Dieser hat schräg verlaufende Fasern, die sich lateral mit der perivaskulären Hülle der Vertebralarterien verbinden. Das Lig. nuchae zieht sich seitlich bis in die Temporookzipitalregion hinein. Diesen Zusammenhang gilt es im Hinblick auf die physiotherapeutische Behandlung bei Kopfschmerzen zu beachten.

Im **Lumbalbereich** gibt es z.B. Dura-Ligamente, die vom Durasack bis zum Lig. longitudinale posterior und von der Hülle der Nervenwurzel zur Innenseite des Neuralkanals ziehen. Zwischen Dura mater und Nervenwurzeln gibt es aber mehrere Verbindungen, in denen sich auch Duravenen befinden.

Die **Pia Mater** ist durch einen Bindegewebszug mit der Innenfläche der Dura mater (parietale Schicht der Arachnoidea) verbunden. Diese Verbindung besteht in sagittaler Richtung nur aus einfachen Fasernetzen. In transversaler Richtung besteht sie aus einer Membran, dem Lig. denticulatum, die die gesamte Länge des Rückenmarks überzieht.

Bindegewebe als funktionelles System

Funktionell gibt es nur ein System aus kontinuierlich weiterlaufenden kollagenen Strukturen mit stark verformbaren und wenig verformbaren (u.a. Knochen) Elementen. Ab dem embryonalen Wachstum umgibt das Bindegewebssystem mit Fasern und interzellulärer Matrix alle Zellen und Organe.

Zum besseren Verständnis des ganzen Bewegungssystems gibt es unterschiedliche Modelle, in denen die Wirklichkeit in vereinfachter Form dargestellt ist. Eines davon ist das **Tensegrity-Modell** (➤ Abb. 4.39), das auf Sir Buckminster Fuller zurückgeht und in den Kunstwerken des amerikanischen Bildhauers und Photographen Kenneth Snelson besonderen Ausdruck findet, der Systeme von Stäben konstruierte, die von Kabeln zusammen-, aber gleichzeitig auch auseinandergehalten werden. Eine Veränderung an einer Stelle des Systems resultiert durch Zug- und Druckkräfte in Anpassungen und Veränderungen im ganzen System. Tensegrity als Kunstwort setzt sich aus den Begriffen *tension* (Zugspannung) und *integrity* (Ganzheit, Zusammenhalt) zusammen. Die Faszienforschung benutzt auch

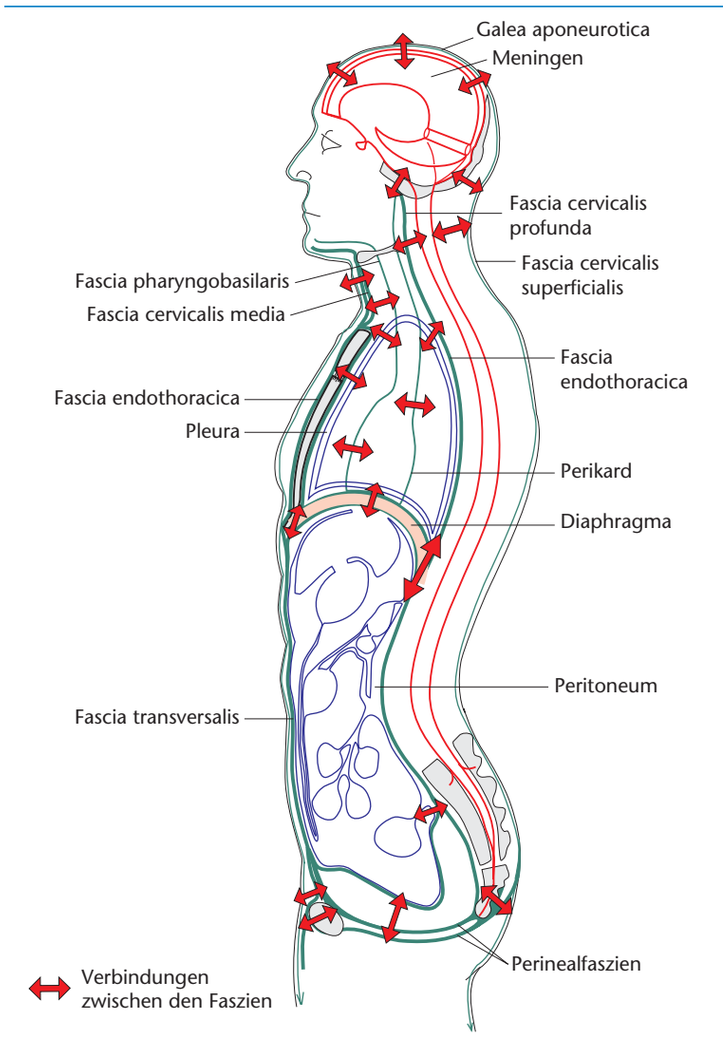

Abb. 4.38 Sagittalschnitt durch den Körper mit allgemeiner Anordnung der Faszien und ihrer Verbindungen untereinander. [R321]

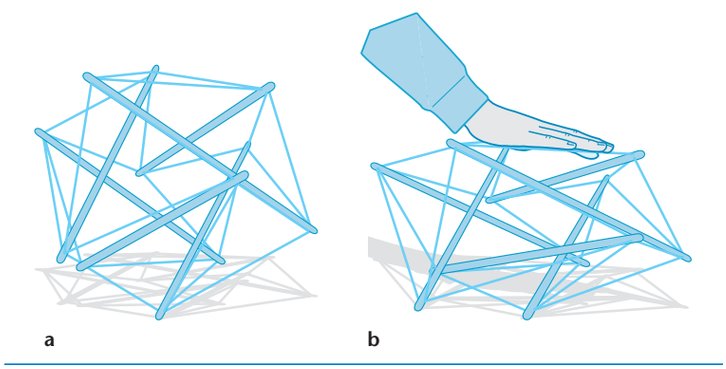

Abb. 4.39 **A** Tensegrity-Modell in unbelastetem Zustand. **B** Tensegrity-Modell in belastetem Zustand. [E669]

den Begriff **Biotensegrität,** der sich darauf bezieht, dass nicht das Skelett das Gerüst für die Weichteilgewebe darstellt, sondern vielmehr im Sinne eines integrierten Fasziengewebes „schwebende" Druckelemente (Knochen) in die Zwischenräume aus Spannungselementen eingeflochten sind. Wesentlich für das System der Faszien ist, dass diese immer unter Zugspannung stehen. Diese kontinuierliche Eigenspannung ist ein essenzielles Element der Biotensegrität, das u.a. auch beinhaltet, dass Faszien eigene kontraktile Elemente enthalten. Der deutsche Faszienforscher Robert Schleip spricht im Zusammenspiel von Muskeln und Faszien auch von rotem und weißem Gewebe. Das Zusammenspiel beider wird bei der enormen Sprungkraft von Kängurus deutlich: Das weiße Gewebe besitzt hier nach muskulär induzierter Vordehnung 90% Energiespeicherkapazität, also in den kollagenen Gewebe der Sehne, nicht in den Muskelfasern.

Der Amerikaner Dr. Donald E. Ingber, u.a. Bioingenieur an der Harvard-Universität, entwickelte die Tensegrity-Architektur weiter als fundamentales Prinzip, das bestimmend ist für den Aufbau von Zellen, Geweben und allen biologischen Systeme, so dass sie auf chemische und mechanische Kräfte reagieren können **(Mechanotransduktion)**.

Das Besondere am Menschen ist, dass er die Länge der Kabel und Drähte durch Kontraktion eingebauter kontraktiler Elemente anpassen kann. Im **dynamischen Myofascia-Konzept** sind die Muskelfasern und Bindegewebsschichten die Zugkabel des Tensegrity-Systems und das knöcherne Skelett die Druckelemente. Die Stäbe, das heißt die Knochen, im Bewegungssystem können sich dadurch in gegenseitiger Abhängigkeit voneinander in Bewegungsketten bewegen. Muskelkontraktionen erzeugen außer lokalen kleinen und großen Bewegungen z.B. einer Extremität auch einen Kräfte- und Energietransport zu entfernteren Strukturen anderer Körperregionen.

Im zweiten Modell, dem **Dynament-Modell,** deutet Dynament auf eine dynamische Kombination von aktiven und passiven Geweben zwischen Skelettteilen hin, wobei Ligamente nicht länger als passive lenkende Strukturen angesehen werden. Spannung und Länge können beeinflusst werden. Das Dynament-Modell integriert Muskelbindegewebe, Septen und Gelenkkapseln, wobei Muskeln selten gleich an den Knochen ansetzen. Es gibt in diesem Modell eine Verflechtung von Aponeurosen, Faszienschichten, Periost und Gelenkkapselkomplex und von Muskelfasern mit ihrem Endo-, Peri- und Epimysium. Muskeln verflechten sich mit Bindegewebshüllen, die wie ein Komplex ein Gelenk überspannen und umfassen, und in dem Ligamente, aber durch Faserverbindungen auch Menisken, Sesambeine usw. aufgenommen sind.

Außer diesen beiden komplementären Betrachtungen des Bewegungsapparates, in dem das Bindegewebe ein integriertes mechanisches Gerüst darstellt, bildet das Bindegewebe auch ein propriosensorisches System, in dem Mechanosensoren des Muskel- und Faszienbindegewebes vielseitigen Input geben (➤ Kap. 9.15).

In Zusammenhang mit diesen Modellen gibt es im Körper viele Bewegungsketten. Die große Streckkette und die Beugekette sind nur zwei Beispiele dafür. Die **Streckkette** verläuft von den distalen Phalangen über die Aponeurosis plantaris der Fußsohle, über den Kalkaneus an der Hinterseite des Körpers bis zur Crista occipitalis und über den Scheitel zu den Augenbrauenbogen. Die **Beugekette** läuft von den dorsalen distalen Phalangen unterhalb des Retinaculums an der Vorderseite des Beins und des Körpers zur fünften und sechsten Rippe und endet an der dorsolateralen Seite des Scheitels.

Durch Untersuchung und Behandlung des gesamten Tensegrity- beziehungsweise Dynament-Systems, bei dem Skelettteile, Faszien, Septen, Muskeln usw. mit einbezogen werden, können Schmerzen, Funktionsstörungen usw. einheitlich beseitigt werden. Neben dem Trainieren der Muskelkraft ist der Begriff „Fascial fitness" in der Therapie wichtig. Die pure Maximalkraft spielt in den meisten Situationen keine wesentliche Rolle. Im Wesentlichen geht es darum, dass das Weiterleiten von Kräften in Bewegungsketten durch funktionelles Training, in dem Vordehnung auch eine Rolle spielt, wesentlich effektiver ist als nur lokales Muskeltraining. Eine Bindegewebsvorspannung liefert durch die Freisetzung vorhandener elastischer Energie zusammen mit der

sich kontrahierenden Muskulatur die Kraft für explosive Bewegungen.

Das Bindegewebe **separiert** auch Strukturen wie z.B. Muskeln, Sehnen, Neven usw. Die Zwischenräume zwischen intramuskulären Bindegewebsschichten oder zwischen Faszien und benachbarten Geweben sind mit lockerem Bindegewebe ausgefüllt (➤ Kap. 4.5.1). Je nach Bedarf sind dort viel oder wenig sehr dünne verbindende kollagene Fasern eingelagert. Bindegewebe mit viel Zwischenstoff, wie Fettzellen oder auch Schmiere, kann die Reibung zwischen Strukturen so gering wie möglich halten. Die kollagenen Netzwerke vom Typ I und III sind mit Proteoglykanen und Hyaluronan (Hyaluronsäure) geschmiert, Eiweiß-Zucker-Kombinationen (➤ Kap. 4.5.1), die viel Wasser festhalten. Manchmal ist eine große Verschiebung möglich, manchmal aber auch nur wenig Verschiebung, und es werden durch feste Kollagenfasern bereits nach geringem Gleiten Kräfte übertragen.

Pathologie

Entzündungen führen dazu, dass Fibroblasten Bindegewebe bilden, so dass Gleitschichten aus lockerem Bindegewebe kräftiger miteinander verbunden werden, wodurch Bewegungseinschränkungen entstehen. Nahe beieinander liegende Strukturen werden unbeabsichtigt in einer Bewegung mitgezogen und somit zusätzlich belastet.

Eine **Rehabilitation** sollte aus einer Bewegungstherapie bestehen, bei der außer eventuellem isoliertem Krafttraining auch die gesamte Mobilität und das Zusammenspiel der Kraftübertragung in den Bindegewebsschichten eine Rolle spielen. Das Krafttraining sollte auch funktionelle Kraft beinhalten, die auf eine Koordination kompletter Bewegungsketten ausgerichtet ist, wobei auch das propriosensorische Feedback (➤ Kap. 9.8.9) stimuliert wird. Erst dann ist ein funktionelles Bewegen wieder gut möglich.

PT-PRAXIS

Das Fasziendistorsionsmodell (FDM) nach Typaldos

Der amerikanische Osteopath und Notarzt Stephen Typaldos (*1957, †2006) entwickelte nach unzähligen klinischen Beobachtungen im emergency room das FDM, das verschiedene Faszienpathologien als stets wiederkehrende Muster postuliert, die sich aus der Körpersprache des Patienten ableiten lassen. Unterschieden werden:

- **Triggerband** (als Verdrehung, Aufspaltung oder Kalzifizierung der bandartigen Faszienschicht)
- **Kontinuum-Distorsion** (als Verschiebung der Gewebe in der Übergangszone zwischen zwei unterschiedlichen Gewebearten wie bspw. Sehne und Knochen)
- **Hernierter Triggerpunkt** (als „Protrusion von Gewebe aus einer tieferen Gewebsschicht durch eine darüberliegende Faszienschicht")
- **Zylinder-Distorsion** (als Überlappungen der zylindrischen Windungen der oberflächlichen Faszie)
- **Falt-Distorsion** (als Verdrehung der Faltfaszien an Gelenken, intermuskulären Septen und interossären Membranen. Je nach Hergang der Verdrehung wird hierbei in Ein- und Entfaltdistorsionen unterschieden.)
- **Tektonische Fixation** (als Verlust der Gleitfähigkeit einer Faszienfläche, sowie Quantität und Qualität von Synovialflüssigkeit)

Alle sechs Pathologien werden mittels manueller Techniken gelöst.

KLINIK

Faszienbehandlung mit dem von Robert Schleip entwickelten Fazer®

Zur mechanischen Behandlung von Faszienverklebungen stehen neben der reinen manuellen Anwendung auch Hilfsmittel zur Verfügung (➤ Abb. 4.40) Verschiedene Ausführungen aus Edelstahl ermöglichen sowohl eine sehr punktuelle Behandlung z.B. von Triggerpunkten als auch flächige, langsame Ausstreichungen von z.B. der Fascia superficialis und der darunter liegenden tiefen Faszie am Oberschenkel.

4.5.5 Knorpel

DEFINITION

Knorpel

Druckfestes Stützgewebe, das starken mechanischen Beanspruchungen, insbesondere den Scherkräften, widersteht. Enthält reichlich feste Grundsubstanz, welche von Chondrozyten (Knorpelzellen) und elastischen Fasern umlagert ist.

Knorpel gehört zu den Stützgeweben des Körpers und ist besonders druckfest. Die hohe Druckfestigkeit entsteht dadurch, dass die **Chondrozyten** und elastischen Fasern von einer großen Menge fester Grundsubstanz umlagert sind. Nicht die Gewebszellen, sondern Proteoglykane und kollagene Fasern bestimmen die Eigenschaften des Knorpels. Das Verhältnis von Fasern und Knorpelgrundsubstanz bestimmt die Art eines Knorpels:

- Hyaliner Knorpel
- Elastischer Knorpel
- Faserknorpel.

Knorpel gehört mit seiner niedrigen Stoffwechselaktivität zu den sog. **bradytrophen Geweben.** Da er nicht von Blutgefäßen durchzogen wird, muss er allein durch Diffusion (➤ Kap. 3.5.4) von Nährstoffen und Sauerstoff aus den umgebenden Geweben versorgt werden. Seine Regenerationsfähigkeit ist gering, weshalb Verletzungen der Gelenkknorpel oder der aus Knorpelgewebe bestehenden Menisken schlecht heilen (➤ Kap. 14.3.1).

Hyaliner Knorpel

Durch **hyalinen Knorpel** scheint das Licht hindurch wie durch mattes Glas (griech.: hyalin = durchsichtig, glashell). Er ist sowohl druckfest als auch elastisch, wodurch er am besten Druck- und Schiebekräfte aufnehmen kann. Er ist an vielen Stellen des Körpers zu finden: Er überzieht die Gelenkflächen, bildet die Rippenknorpel, das Kehlkopfgerüst und die Spangen der Luftröhre. Auch ein Teil der Nasenscheidewand besteht aus hyalinem Knorpel.

Abb. 4.40 Fazer nach Schleip. [V659]

Gelenkknorpel

Der **Gelenkknorpel** weist entsprechend seiner Funktion eine elastische und stoßdämpfende Schicht auf. Weiterhin besitzt er eine glatte Fläche, die das freie Verschieben der Gelenkflächen gegeneinander gewährleistet. Es gibt vier verschiedene Knorpelschichten, die sich aufgrund ihrer inneren Struktur und je nach ihrem Verhältnis von Chondrozyten, kollagenen Fasern und Wasser unterscheiden (➤ Abb. 4.41).

- An der **Zona superficialis,** der obersten Schicht, liegen die kollagenen Fibrillen zum Auffangen der Scherkräfte parallel an der Oberfläche. An den Rändern des Knorpels vermischt sich das oberflächliche Kollagen mit dem Kollagen der Gelenkkapsel und des Periosts. Die Chondrozyten sind abgeflacht und haben einen minimalen Zellmetabolismus – bei gesundem Knorpel ein Zeichen für geringe Abnutzung. Die Proteoglykane ziehen Wasser an, ohne dass die oberflächliche Schicht dabei anschwillt.
- In der **Zona intermedia,** der darunter liegenden Schicht, bildet das Kollagen mit relativ dicken Fibrillen ein dreidimensionales Gitter. Die Chondrozyten sind in dieser Schicht rund und liegen in kleinen Gruppen zusammen. Sie produzieren fortwährend Proteoglykane, beim Erwachsenen jedoch kaum noch Kollagen. Die Proteoglykane ziehen Wasser an und lassen den Knorpel anschwellen. Das kollagene Fasergitter dehnt sich daraufhin aus und begrenzt die Schwellung, sobald seine Fasern straff gezogen sind.
- Als nächste Schicht folgt die **Zona radiata,** in der die kollagenen Fasern quer zum Knochen liegen und einen großen Durchmesser haben. Die runden Chondrozyten liegen hier in Strängen zusammen und produzieren fortwährend Proteoglykane, während der Wachstumsphase auch Kollagen. Ähnlich wie in der Zona intermedia wird auch hier Wasser angezogen und von den Fasern begrenzt. Der Übergangsbereich vom mineralisierten zum nicht mineralisierten Knorpel heißt **Tide mark.**
- Die unterste Schicht, eine teilweise verkalkte Grenzschicht zum Knochen, ist die **Zona calcificata.** Sie ist während der Wachstumsphase gut durchblutet. Beim Erwachsenen treten aber keine Kapillaren in diese Zone ein, d.h., dass sie auch nicht von ihnen mit Nährstoffen und Sauerstoff versorgt werden kann.

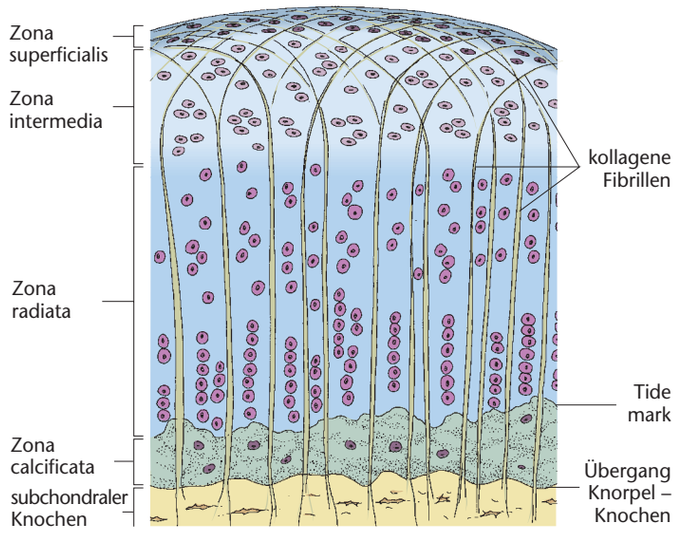

Abb. 4.41 Struktur des Gelenkknorpels, sein bogenförmiges Fasergitter und seine Unterteilung in vier Zonen.

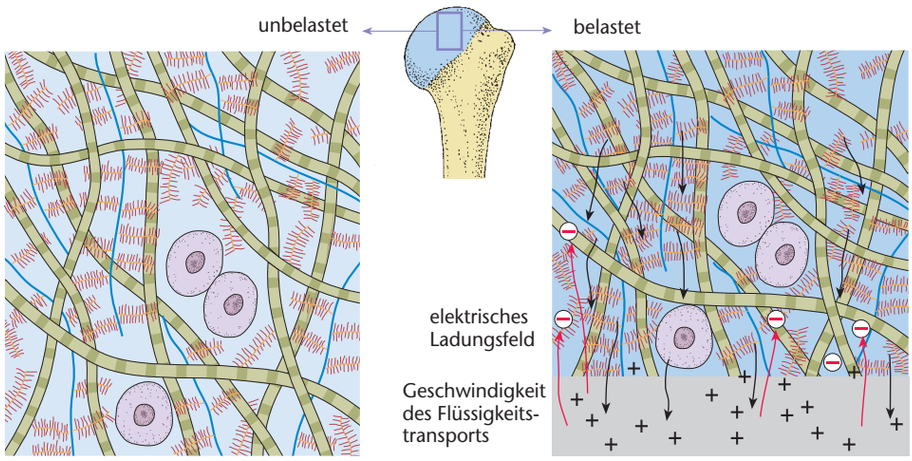

Abb. 4.42 Die Verformung des Knorpels durch Belastung. Die elektrische Ladung im Gewebe wird durch Wasserabgabe negativ.

Gelenkknorpelbelastung

Kurzdauernde Belastungen führen zu einer **elastischen Verformung** des Knorpels. Die kollagenen Fasern straffen sich dabei und entspannen sich nach der Entlastung wieder – der Knorpel federt zurück. Bei längerer Belastung wird Wasser aus dem Knorpel gepresst, wodurch der Knorpel dünner wird. Diese **plastische Verformung** federt nicht sofort zurück (➤ Abb. 4.42 und ➤ Kap. 11.3.6). Dauerhafte einseitige Haltungen oder Bewegungen, z.B. langes Stehen an einer Stelle, können derartige Veränderungen verursachen. Zusätzlich erschwerend wirken dabei Übergewicht und altersbedingte Degeneration.

PT-PRAXIS

Immobilisation – folgenreich für den Knorpel

Unter Bewegungsmangel verschlechtert sich der Ernährungszustand des Knorpels, da die Knorpelflüssigkeit ohne auftretende Druckunterschiede nur noch unzureichend ausgetauscht wird. Die Chondrozyten produzieren weniger Proteoglykane – als Folge nimmt die wasserbindende Kapazität der Matrix ab. Der Knorpel ist somit leichter verformbar und anfälliger für Beschädigungen. Es kann zu **arthrotischen Prozessen,** also degenerativen Gelenkveränderungen (im Volksmund: Verschleiß, Abnutzung), kommen.

KLINIK

Arthrose

Verschleißprozesse des Knorpelgewebes bedingt durch ein Ungleichgewicht im Auf- und Abbau der Matrix. Die Kollagenfibrillen unterliegen hier einem verstärkten enzymatischen Abbau. Die Knorpeloberfläche wird rauer und Reibungswiderstände können zur Zerreißung der Fibrillen führen. Die Chondrozyten versuchen das mit einer vielfach gesteigerten Synthese von Proteoglykanen und Kollagen zu kompensieren, können den Prozess aber nicht aufhalten. **Matrixverluste** führen zwar zu einer verstärkten Zellteilung der Chondrozyten, aber auch zu **Fissuren** (Einrissen) und **Nekrosen** (Absterben) der Knorpelzellen und zu einem Abrieb bis auf den Knochen. Dieser ist schon im Anfangsstadium der Arthrose durch die ungedämpfte Energieübertragung bei Bewegungen überlastet, sodass seine Trabekel brechen können (➤ Kap. 4.5.6). Die reaktive Bildung von **Kallus** (Ersatzknochenstrukturen) ist im Röntgenbild als **Osteosklerose** sichtbar und weist auf eine Arthrose hin.

Unter körperlicher Bewegung und den dadurch bedingten Druckveränderungen im Gewebe findet in der Matrix ein ständiger Ein- und Ausstrom von Flüssigkeit statt, welcher den Transport von Nährstoffen zu den Chondrozyten unterstützt. Die Nährstoffe werden hauptsächlich mit der Synovialflüssigkeit (➤ Kap. 11.4.2) zugeführt.

Gelenkknorpelflächen und Gelenkschmierung

Die Belastungsintensitäten, die auf den Gelenkknorpel wirken, können das Körpergewicht um ein mehrfaches pro cm^2 übersteigen. Die Reibung der Flächen muss also so gering wie möglich bleiben; trotzdem haben Gelenkknorpelflächen keine glatte Oberfläche, obwohl man das erwarten würde. Knorpel hat eine raue Oberfläche mit Leisten und Vertiefungen. Die größten Wölbungen in unbelastetem Knorpel haben einen Durchmesser von 0,15–0,50 mm und verschwinden bei Gelenkbelastung. Weitere in die Oberfläche eingebaute kleine Vertiefungen verschwinden nicht bei Belastung. Es gibt kleine Vertiefungen mit einer Größe von 20–30 µm und einer Tiefe von 1–3 µm, die etwa so groß sind wie die Chondrozyten in der Zona superficialis und die möglicherweise nach dem Absterben dieser Knorpelzellen entstehen. Die noch kleineren Vertiefungen werden durch die unter der Oberfläche liegenden Kollagenfaserbündel verursacht.

Zum Glätten der Gelenkflächen hat unser Körper das System der **Gelenkschmierung** entwickelt. Die Gelenkschmierung ist notwendig, um die Reibungskräfte bei alltäglichen Bewegungen auf ein Minimum zu reduzieren. Durch sie wird ein direkter Kontakt der Flächen verhindert, und somit können die Gelenke mit möglichst wenig Verschleiß ein Leben lang funktionieren. In diesem System produzieren die Zellen an der Innenseite der Membrana synovialis (➤ Kap. 11.4.2) **Gelenkflüssigkeit (Synovia)**. Synovia enthält viel Hyaluronan, einige Plasmaproteine, das Proteoglykan Lubricin und SAPL (surface active phospholipid). Das Hyaluronan sorgt für die Viskosität der Gelenkflüssigkeit. Die Synovia wird in gesunden Gelenken alle 24 Stunden ersetzt (engl.: turnover), was auf einen dynamischen Prozess hindeutet.

Es gibt zwei verschiedene Formen der Gelenkschmierung:

- Grenzschmierung durch eine dünne Schicht, wie z.B. Lubricine, die sich an den oberflächlichen Knorpelmolekülen anheften (➤ Abb. 4.43).
- Schmierung mittels eines Flüssigkeitsfilms, der durch den Einschluss kleiner Wassermengen mit Hyaluronanmolekülen zwischen den beiden nicht kongruenten Gelenkflächen entsteht (➤ Abb. 4.44). Dies kann noch weiter unterteilt werden in:
  - Komprimierte Filmschmierung
  - Hydrodynamische Schmierung, die bei Rollbewegungen im Gelenk entsteht.

Gelenkflächen gleiten und rollen übereinander und werden aufeinandergepresst. Im Gelenkspalt befindet sich Synovia, die sich nicht wie eine homogene Flüssigkeit verhält, sondern in ihrer Konsistenz auf unterschiedlichen Situationen reagiert. Die Synovia im Gelenk verhält sich, aufgrund der Hyaluronanmoleküle, je nach den Umständen wie eine dicke, visköse Flüssigkeit oder wie Wasser (➤ Kap. 11.3.5, ➤ Kap. 11.3.6).

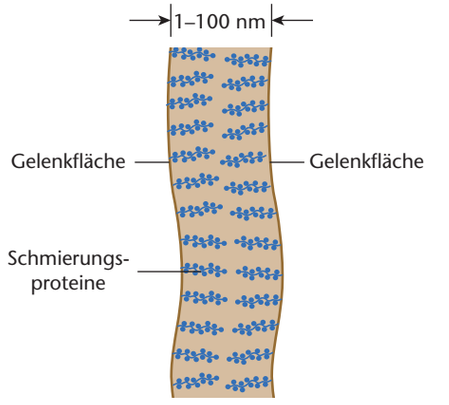

Abb. 4.43 Grenzschmierung. [L231]

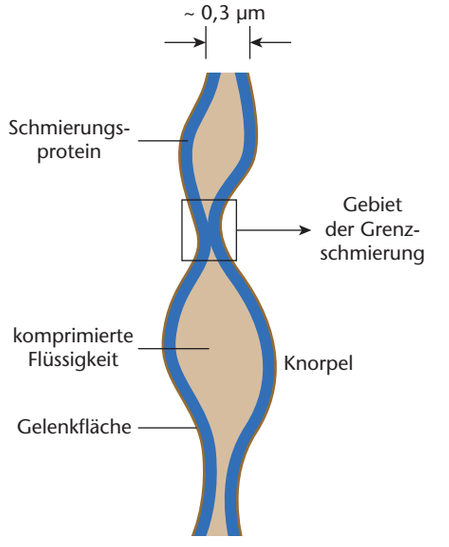

Abb. 4.44 Schmierung mittels Flüssigkeitsfilm zwischen Gelenkknorpelflächen. [L231]

Nahe an den Gelenkflächen in den stabilen Vertiefungen bleibt die Synovia dickflüssig, weil es dort wenig Synoviafluss gibt. In der Mitte, etwas von den Gelenkflächen entfernt, ist die Synovia eher flüssig, weil die Moleküle untereinander weniger haften. Die Reibung ist dort niedrig. Die Synovia fließt aber nicht weg, denn sie wird von der Synoviamasse, die rund um die Kontaktstelle noch dickflüssig ist und die Kontaktfläche wie ein Ring umschließt, aufgehalten. Die kleine Menge flüssige Synovia ist zwischen den Gelenkflächen eingeschlossen.

Außerdem zeigt die Synovia auch ein elastisches Verhalten, vergleichbar einem kurzdauernden Formgedächtnis: Die Flüssigkeit neigt dazu, schnell in seine alte Form zurückzukehren. Synoviale Flüssigkeit, auf die keine Schiebekräfte wirken, besitzt eine hohe Viskosität.

Bei länger dauernder Belastung verflüssigt sich die Synovia. Zwischen den aufeinandergepressten Gelenkflächen sollte aber immer eine schmierende Flüssigkeit befinden, um Abnutzung und Wärmeentwicklung zu vermeiden.

Weil die Synovia in Ruhe eine hohe Viskosität hat und sie zu Beginn einer Bewegung zwischen den Kontaktflächen gefangen ist, kann die dickflüssige Synovia nicht weggepresst werden. Durch Abflachung der größten Wölbungen werden eine Vergrößerung der Druckfläche und damit eine Drucksenkung pro cm^2 Gelenkfläche verursacht. Bei Bewegung ist es wichtig, dass die Schmiere gut flüssig und wenig viskos ist, so dass keine interne bzw. Reibung mit den Kontaktflächen entsteht. Diese beiden entgegengesetzten Eigenschaften, also hohe und niedrige Viskosität, entstehen durch das Zusammenspiel von Synovia und Gelenkflächenbeschaffenheit. Dies verdanken wir dem Zusammenspiel von Hyaluronan, Lubricin und SAPL. Dieser Mechanismus wird als **hydrodynamische Schmierung** bezeichnet.

Hyaluronan, Lubricin und SAPL

Hyaluronankomplexe besitzen durch ihre negative Ladung eine hohe Wasserbindungskapazität und machen Wasser damit zu einer viskosen Flüssigkeit. Die teilweise gemeinsamen Wasserschichten verbinden die Hyaluronan-Eiweißkomplexe zu einer zusammenhängenden Masse mit hoher Viskosität. Unter Einfluss von Schiebekräften ist diese Eigenschaft aber viel schwächer; die viskose Flüssigkeit verflüssigt sich und wird zugleich auch dünner. Hyaluronan als einziger Stoff reicht also nicht als Schmiere, weil es sich bei hohem Druck verflüssigt und nicht aufgehalten werden kann.

Lubricin (engl.: lubrication = Schmierung) ist ein Proteoglykan, das von der oberen Schicht Chondrozyten und die Membrana synovialis gebildet wird. Die Druck- und Schiebekräfte der Gelenkbewegung sind der direkte Reiz für die Produktion. Lubricin ist der Träger von Surface Active Phospholipid (SAPL), mit dem es zusammen wirkt. Lubricin transportiert SAPL zur Knorpeloberfläche, wo sie sich gemeinsam anheften. Dieses „Coating" aus Lubricin und SAPL hat einen sehr niedrigen Reibungskoeffizient und kann nicht leicht von der Gelenkfläche entfernt werden, wodurch es besser geeignet ist als Hyaluronan. Die Grenzschichten dürfen einander auch ohne dazwischen liegende Flüssigkeitsschicht berühren. Entzündungsprozesse hemmen diese glättende Wirkung von Lubricin und SAPL.

Die viskoelastische Gelenkflüssigkeit mit Hyaluronan und die glatte, elastische Gelenkfläche mit angeheftetem Lubricin und SAPL sorgen für eine optimale Gelenkschmierung und reduzieren die Abnutzungsgefahr.

Elastischer Knorpel

Elastisches Knorpelgewebe besitzt einen hohen Anteil an elastischen Fasernetzen. Dies erhöht die Elastizität und gibt ihm die gelbe Farbe. Der Kehldeckel und die Ohrmuscheln bestehen aus diesem sehr biegsamen Material.

Faserknorpel

Die Interzellularsubstanz des **Faserknorpels** wird von zahlreichen, dicht gepackten, kollagenen Bindegewebsfasern durchzogen. Diese Konstruktion gewährleistet einen besonders hohen Dehnungswiderstand. Faseriges Bindegewebe und Faserknorpel sind schwer zu unterscheiden – sie gehen ineinander über.

Faserknorpel findet sich im Körper an Stellen mit hoher Belastung:

- Er bildet in den Bandscheiben der Wirbelsäule den **Anulus fibrosus,** auf den der **Nucleus pulposus** einen hohen Spannungsdruck ausübt (➤ Kap. 12.1.2).
- Er bildet die halbmondförmigen Knorpelscheiben des Kniegelenks, die **Menisken,** die bei Kniebeugung durch die **Kondylen** (➤ Kap. 14.1.2) nach dorsal unter Spannung gesetzt werden.
- Er verbindet in der **Symphysis pubica** (Schamfuge oder Symphyse) die beiden Schambeine unter hoher Zugspannung.
- Er findet sich an den Übergängen von Bändern und Sehnen zum Knochen.

4.5.6 Knochen

DEFINITION

Knochen

(lat.: os = Knochen)
Stützgewebe. Extrem widerstandsfähig gegenüber Druck-, Biegungs- und Torsionskräften. Seine Interzellularsubstanz (Knochenmatrix) enthält die Osteozyten (Knochenzellen), kollagenes Bindegewebe und Kalksalze, z.B. Kalzium und Phosphat. Die insgesamt ca. 200 Knochen des Menschen bilden das Skelett (Knochengerüst).

Zusammen mit dem Knorpel bildet das **Knochengewebe** ein stabiles Gerüst, das nicht nur die äußere Gestalt des Menschen beeinflusst, sondern auch im Zusammenspiel mit den Muskeln die Bewegung einzelner Körperteile erlaubt. Dieses Gerüst ist das **Skelettsystem.** Skelettsystem und Muskulatur werden zusammenfassend als **Bewegungsapparat** bezeichnet.

Das Knochengewebe ist das am höchsten differenzierte Stützgewebe des Menschen. Seine Struktur macht den Knochen außerordentlich widerstandsfähig gegen Druck, Biegung und Torsion (Drehung um sich selbst). Diese Festigkeit erlangt das Knochengewebe insbesondere durch die Eigenschaften seiner Interzellularsubstanz, der **Knochenmatrix:** Zwischen kollagenem Bindegewebe sind reichlich Kalksalze eingelagert, die hauptsächlich aus großen Mengen von Kalzium und Phosphat bestehen.

Die eigentlichen Knochenzellen, die Osteozyten – im teilungsfähigen Zustand auch Osteoblasten genannt –, werden von dieser Knochengrundmasse umhüllt. Sie besitzen viele feine Fortsätze, die eine Verbindung zu den sie ernährenden Blutgefäßen herstellen, da durch die feste Grundsubstanz keine Nährstoffe diffundieren können.

Rund die Hälfte der Knochenmatrix besteht aus Kalksalzen. Dieses anorganische Material ist in Kristallform als **Hydroxylapatit** eingelagert. Die Kristalle liegen parallel zu den Kollagenfasern und werden an ihrer Oberfläche von einem Mantel aus gebundenem Wasser umgeben. In den besonders harten Zähnen enthält die „Knochenmatrix" auch **Fluorsalze** in Form von Kalziumfluorid, was sie besonders widerstandsfähig macht.

Die Knochenmatrix setzt sich außerdem zu einem Drittel aus organischem Material, den Kollagenfasern, zusammen. Der Rest der Matrix besteht aus eingelagertem Wasser. Aus der Kombination der zugfesten Fasern mit der kalkhaltigen Grundsubstanz ergibt sich die hohe mechanische Belastbarkeit unseres Skeletts.

MERKE

„Nebenfunktionen" des Skelettsystems

Das Skelett gibt dem Körper nicht nur Stabilität. Es schützt die inneren Organe auch vor Verletzungen und es dient als wichtiger **Mineralspeicher,** insbesondere für **Kalzium** und Phosphat**.** In Situationen mit hohem Kalzium- und Phosphatbedarf, z.B. während der Schwangerschaft, kann der Körper diese Substanzen aus dem Knochen mobilisieren und bereitstellen. Viele Strukturen im Körper brauchen Kalzium, um ordnungsgemäß funktionieren zu können. So besteht ein ständiger Austausch von Kalzium zwischen Blut und Knochengewebe. Schließlich beinhaltet das Skelett in vielen Knochen auch die **Produktion** der meisten **Blutzellen** (➤ Kap. 6.1.3).

Zwei Arten von Knochengewebe

Die Anatomen unterscheiden zwei Arten von Knochengewebe: den feinfaserigen **Lamellenknochen** und den grobfaserigen **Geflechtknochen.** Im Skelett des Erwachsenen kommen fast nur die stabileren Lamellenknochen vor. Die komplizierte Struktur des Lamellenknochens entsteht jedoch erst durch langwierige Wachstumsprozesse: Beim Neugeborenen überwiegt noch der einfacher aufgebaute Geflechtknochen, der allmählich zu hochwertigem Lamellenknochen umgebaut wird.

Lamellenknochen

Die kollagenen Fasern der Knochengrundmasse bilden im Lamellenknochen feine, dünne Plättchen, die **Lamellen,** mit ca. 3–7 µm (Mikrometer = millionstel Meter) Durchmesser.

Eine Reihe von Lamellen ordnet sich jeweils röhrenförmig um einen Kanal, den sog. **Havers-Kanal,** in dem ein kleines Gefäß liegt, das sie ernährt. Diese Anordnung formiert sich schließlich zu einer Vielzahl von feinen Säulen, die **Havers-Säulen** oder **Osteone** genannt werden. Sie sind jeweils wenige Millimeter lang und bilden die Baueinheit des Knochens. Osteone verlaufen vorwiegend in Längsrichtung und bestimmen so die Biegefestigkeit des Knochens.

Aus diesen kleinen Einheiten bilden sich die Knochen und nutzen dabei ein Prinzip, das auch in der Bautechnik bekannt ist: Ein Rohr ist fast so stabil wie ein massiver Stab. Der entscheidende Vorteil von Röhren ist ihr „Leichtbauprinzip", durch das enorm Gewicht und Knochenmasse eingespart werden kann. Die wie Rohre gebauten langen Knochen bestehen außen aus der **Kompakta** (kompakte Knochenschicht), die vom Kliniker auch **Kortikalis** (Knochenrinde, lat.: cortex = Rinde) genannt wird (➤ Abb. 4.45). Innen enthalten sie ein System aus locker aufgebauter, mit Hohlräumen durchsetzter **Spongiosa** (Schwammknochen). Die Verbindungskanäle, die sog. **Volkmann-Kanäle,** verlaufen quer durch Kortikalis und Spongiosa, senkrecht und schräg zur Knochenlängsachse. Sie verbinden die kleinen Gefäße im Inneren der Osteone, die Havers-Kanäle, mit den Gefäßen der Markhöhle und mit den Periostgefäßen. Die Spongiosa besitzt keine Havers-Kanäle. Die Hohlräume der Spongiosa beherbergen in Gelenknähe das blutbildende rote Knochenmark (➤ Abb. 6.2). An der Knochenoberfläche gruppieren sich die Lamellen des Knochens zu größeren Platten, den **Generallamellen** (➤ Abb. 4.45).

Geflechtknochen

Die Grundstruktur des Geflechtknochens besteht aus locker miteinander verflochtenen **Trabekeln** (Knochenbälkchen). Dieser Knochenaufbau ist weniger stabil als der des Lamellenknochens. Man findet ihn vorwiegend bei Neugeborenen.

Aus Geflechtknochen bestehen beim Erwachsenen nur noch die Ansatzstellen von Sehnen und Bändern sowie die Umgebung der Schädelnähte. Geflechtknochen entsteht außerdem auch vorübergehend bei der Heilung von Knochenbrüchen.

Knochentypen und Knochenformen

Knochentypen

Da der Mensch über 200 Knochen besitzt, ist es sinnvoll, sie nach ihrer Form und Funktion in verschiedene Typen einzuteilen.

- Die **Röhrenknochen,** wie etwa der Oberarmknochen, bestehen aus einem langen röhrenförmigen Schaft mit zwei meist verdickten Enden. Während sie außen aus einer sehr dichten Knochenstruktur, der **Kompakta,** bestehen, haben sie innen meist eine aufgelockerte Struktur **(Spongiosa)** und enthalten dort Knochenmark.
- **Kurze Knochen** sind meist würfel- oder quaderförmig, z.B. die Handwurzelknochen. Ihre Außenschicht ist dünner als bei den Röhrenknochen und geht ohne scharfe Grenze in die spongiöse (schwammartige) Innenschicht über.
- Flache, kompakte Knochen bezeichnet man als **platte Knochen.** Zwischen zwei festen Außenschichten befindet sich wiederum eine schmale, spongiöse Innenschicht. Neben den Knochen des Hirnschädels gehören noch das **Sternum** (Brustbein), die **Costae** (Rippen), die **Scapulae** (Schulterblätter) und die **Ossa Ilii** (Darmbeinschaufeln) zu den flachen Knochen.
- **Sesambeine** sind kleine, in Muskelsehnen eingebettete Knochen. Sie bilden sich bevorzugt dort, wo die Sehnen besonderen Belastungen ausgesetzt sind, z.B. im Handgelenk. Die Anzahl der Sesambeine eines Menschen kann variieren. Ein Paar – das größte – ist jedoch immer vorhanden: die **Patellae** (Kniescheiben).
- Neben diesen Knochenformen gibt es noch die **irregulären** (unregelmäßig geformte, in kein Schema passende) **Knochen,** zu denen die Wirbel und viele Knochen des Gesichtsschädels zählen.

Knochenanhaftung

Die Knochenanteile, an denen Sehnen und Bänder anhaften, müssen hohen mechanischen Belastungen standhalten. An solchen Knochenanhaftungsstellen bildet der Knochen speziell ausgeformte **Oberflächenstrukturen,** z.B.:

- **Crista** (Knochenleiste), z.B. die **Crista iliaca** des Hüftknochens (➤ Abb. 14.1)
- **Kondylus** bzw. **Epikondylus** (Knochenvorsprung), z.B. am Oberarmknochen (➤ Abb. 13.4)
- Tuberositas (Aufrauung) zum Ansatz von Bändern oder Sehnen, z.B. die **Tuberositas tibiae** (➤ Abb. 14.49)
- **Spina** (schmaler spitzer Ausläufer), z.B. die Dornfortsätze der Wirbelkörper (➤ Abb. 12.28).

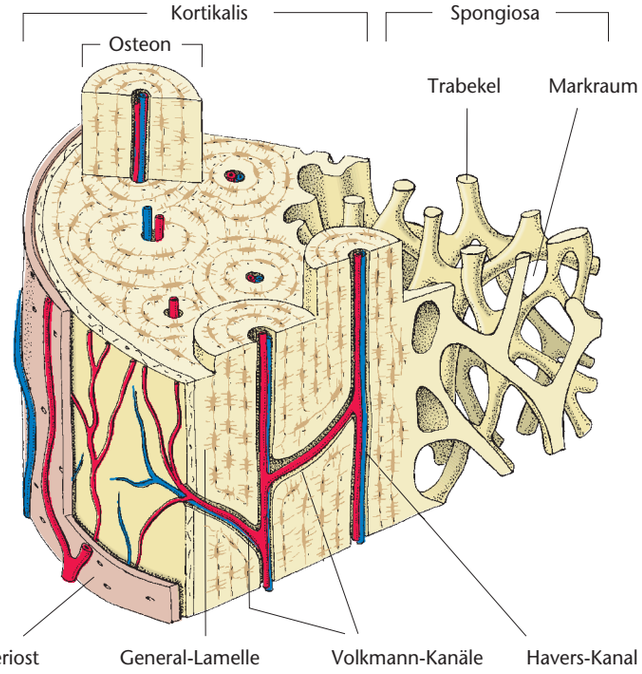

Abb. 4.45 Aufbau eines Lamellenknochens. Außen liegt die in zylinderförmigen Osteonen angeordnete Kortikalis, im Zentrum des Knochens die von großen Hohlräumen durchsetzte Spongiosa. Der Knochen ist aus vielen Lamellen aufgebaut, die untereinander durch eine Kittsubstanz verbunden sind. Große Generallamellen umschließen den ganzen Röhrenknochen und begrenzen ihn zum Periost (Knochenhaut) hin. Blutgefäße durchstoßen in radiär verlaufenden Volkmann-Kanälen den Knochen. Sie treffen auf die Havers-Kanäle, in denen sich die Blutgefäße weiter verzweigen, um das Gewebe zu versorgen.

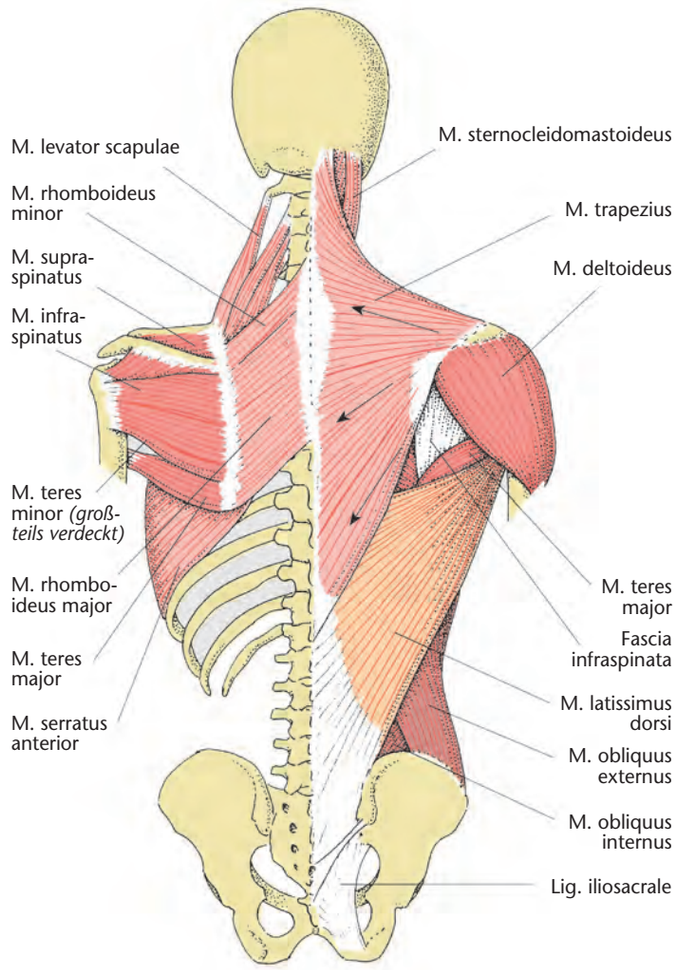

Abb. 13.13 Die skapulothorakale, skapulohumerale und thorakohumerale Muskulatur von dorsal. Die linke Körperseite zeigt die tiefe Schicht, die rechte Körperseite die oberflächliche Schicht.

Tab. 13.4 Die ventrale skapulothorakale Muskulatur.

Muskel	Ursprung	Ansatz	Funktion	Innervation
M. pectoralis minor	Ventrale Seite der 3.–5. Rippe	Proc. coracoideus, skapulare Seite	Zieht die Skapula in die Depression und Protraktion, unterstützt die Retroversion des Armes und arbeitet als Atemhilfsmuskel bei fixiertem Schultergürtel	N. pectoralis medialis
M. serratus anterior	Ventrale Seite der 1.–9. Rippe	Mit 3 Ansätzen an der Skapula: an der Pars superior des Angulus superior, an der Pars intermedia der Margo medialis und an der Pars inferior des Angulus inferior	Zieht die Skapula in die Protraktion, fixiert sie am Thorax und arbeitet als Atemhilfsmuskel. Die Pars inferior bewirkt zusätzlich eine Laterorotation der Skapula.	N. thoracicus longus
M. subclavius	Oberseite der 1. Rippe	Unterseite der Klavikula, Extremitas acromialis	Zieht die Klavikula an das Sternum und fixiert somit das Sternoklavikulargelenk	N. subclavius

den in eine dorsale (➤ Abb. 13.13) und eine ventrale Gruppe (➤ Abb. 13.14) unterteilt. Zur dorsalen Gruppe gehören der **M. trapezius,** der **M. levator scapulae** und die **Mm. rhomboidei (major** und **minor).** Zur ventralen Gruppe gehören der **M. pectoralis minor** und der **M. serratus anterior.**

Neben ihrer Aufgabe, die Skapula auf ihrer Gleitschicht am Thorax zu bewegen, ermöglichen die skapulothorakalen Muskeln eine Fixation der Skapula. Nur wenn die Skapula auf dem Thorax fixiert wird, können die an ihr entspringenden Armmuskeln wirksam werden und den Arm im Schultergelenk kontrolliert bewegen. Die Skapula bietet so ein Punctum fixum, also ein Widerlager für die Bewegungen des Armes. Dieses Punctum fixum ist jedoch nicht völlig starr, sondern wird bei verschiedenen Bewegungen des Armes mitbewegt. So dreht sich die Skapula unter passiver Mitbewegung der Klavikula bei der Elevation des Armes nach kraniolateral. Die Skapula versucht so, ständig eine gute Position der Gelenkpfanne für den Humeruskopf herzustellen. Dieses arthrokinematische Zusammenspiel macht den Schultergürtel zu einem interessanten, aber komplizierten Gelenksystem, in dem häufig Funktionsstörungen auftreten.

Ventrale Muskeln

Übersicht ventrale Muskeln ➤ Tab. 13.4

Im Brustbereich zählen der **M. pectoralis minor** und der **M. serratus anterior** zur skapulothorakalen Muskulatur. Beide entspringen an den Rippen und setzen an der Skapula an, wobei der M. pectoralis minor zum Proc. coracoideus und der M. serratus anterior ventral entlang der Skapula zum medialen Skapularand zieht. Sie helfen dabei, die Skapula nach vorn und unten zu ziehen. Der M. serratus anterior dreht die Skapula zusätzlich nach lateral und hält sie am Rumpf. Bei einer schlaffen Lähmung dieses Muskels steht die Skapula flügelartig ab – man spricht dann von einer **Scapula alata.**

Der **M. subclavius** entspringt am ersten Rippenknochen und setzt als einziger der Schultergürtelmuskeln an der Klavikula an. Somit gehört er eigentlich nicht zur skapulothorakalen Muskulatur, steht mit dieser jedoch in einem engen Zusammenhang, da Klavikula und Skapula eine funktionelle Einheit bilden. Der M. subclavius zieht die Klavikula nach unten in Richtung Brustkorb. Seine Hauptaufgabe liegt darin, eine fixierende Wirkung auszuüben.

Dorsale Muskeln

Übersicht dorsale Muskeln ➤ Tab. 13.5

Auf der dorsalen Seite laufen mehrere Muskeln zur Skapula (➤ Abb. 13.13). Der **M. trapezius** zieht wie ein großer Fächer vom Os occipitale (Hinterhauptsbein) und sämtlichen Procc. spinosi der Thoraxwirbel zur Spina scapulae, zum Akromion und zur Klavikula. Bei dieser großen Ursprungsfläche zeigen die Fasern unterschiedliche Verläufe und unterstützen somit auch unterschiedliche Bewegungen. So zieht die **Pars transversa** (die quer verlaufenden Fasern) die Skapula nach medial, während die **Pars descendens** (absteigende Fasern, oberer Anteil) und die **Pars ascendens** (aufsteigende Fasern, unterer Anteil) des Muskels die Skapula so drehen, dass die Gelenkpfanne höher tritt (➤ Kap. 13.2.3 und ➤ Abb. 13.16). Diese Drehfunktion, an der ebenfalls der M. serratus anterior mitwirkt, wird beispielsweise dann eingesetzt, wenn der seitlich abduzierte (abgewinkelte) Arm über die Horizontale (Skapulaniveau) gehoben werden soll. Für diese Bewegung ist es notwendig, dass die Schultergelenkpfanne „mitwandert".

Der **M. levator scapulae,** der von den hinteren Tubercula posteriora (dorsale Knochenvorsprüngen) der zervikalen Procc. transversi (Halswirbelquerfortsätze) zum Angulus superior (oberer Winkel) und der Margo medialis (medialer Rand) der Skapula zieht, hebt die Skapula und dreht den Angulus lateralis (äußeren Winkel) etwas nach kaudal. Der **M. rhomboideus** zieht mit einem größeren **(major)** und einem kleineren **(minor)** Anteil von den Procc. spinosi C6–Th4 und dem Lig. nuchae zur Margo medialis der Skapula. Er dreht den Angulus inferior (unteren Winkel) der Skapula nach medial und fixiert ihn am Thorax.

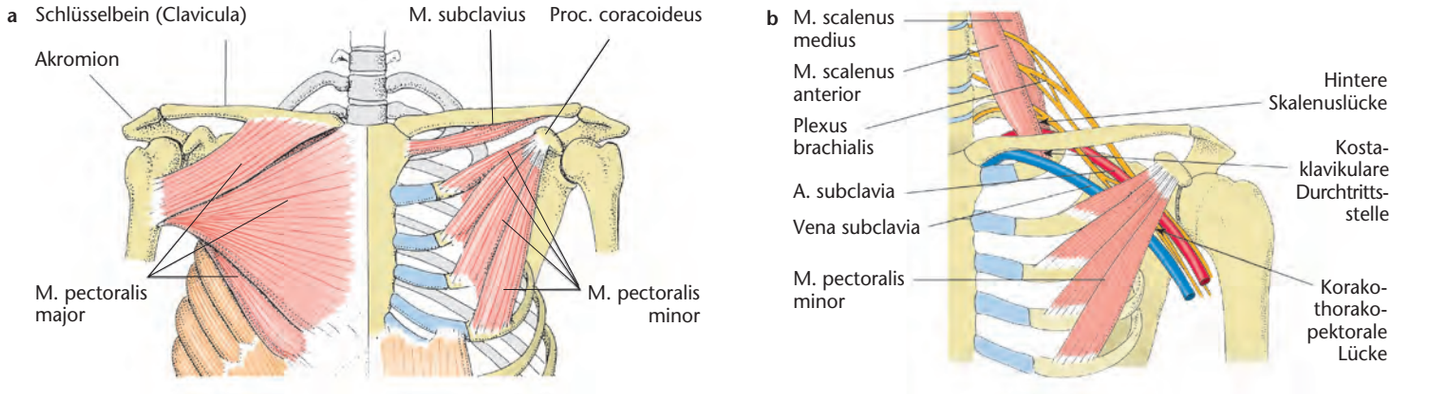

Abb. 13.14 a) Die skapulothorakale, skapulohumerale und thorakohumerale Muskulatur von ventral. Linke Körperseite: tiefe Schicht. Rechte Körperseite: oberflächliche Schicht. Die linke Körperseite zeigt die Engpässe des Thoracic-outlet-Syndroms.
b) Vergrößerter Ausschnitt.

Tab. 13.5 Die dorsalen skapulothorakalen Muskeln.

Muskel	Ursprung	Ansatz	Funktion	Innervation
M. trapezius:				Hirnnerv N. XI, Plexus cervicalis
• Pars descendens	• Am Schädel von der Linea nuchae superior und der Protuberantia occipitalis externa sowie vom Lig. nuchae C1–C6	• Am lateralen Drittel der Klavikula und am Akromion	• Zieht die Skapula in die Elevation und Lateorotation. Der Pars descendens bewirkt bei beidseitiger Anspannung eine Extension und bei einseitiger Anspannung eine Lateroflexion mit kontralateraler Rotation der zervikalen WS.	
• Pars transversa	• Am unteren Teil des Lig. nuchae (C6–C7) und den oberen thorakalen Processus spinosi (Th1–3)	• Akromion und lateraler Teil der Spina scapulae	• Retraktion der Skapula	
• Pars ascendens	• Processus spinosi Th3–12	• Am lateralen Drittel der Spina scapulae	• Retraktion und Lateorotation der Skapula	
M. levator scapulae	Processus transversi C1–C4 (Tub. post.)	Angulus superior und oberer Teil der Margo medialis scapulae	Elevation und Mediorotation der Skapula. Zervikal wird eine Lateroflexion und homolaterale Rotation verursacht.	Plexus cervicalis, N. dorsalis scapulae
M. rhomboideus major	Processus spinosi Th1–Th4	Margo medialis scapulae	Elevation, Retraktion und Mediorotation der Skapula	N. dorsalis scapulae
M. rhomboideus minor	Processus spinosi C6–C7 und Lig. nuchae	Margo medialis scapulae	Elevation, Retraktion und Mediorotation der Skapula	N. dorsalis scapulae

Thorakohumerale Muskulatur

Von allen Muskeln des Schultergürtels mit Ansatz am Humerus entspringen lediglich der M. pectoralis major und der M. latissimus dorsi am Körperstamm. Die übrigen Muskeln entspringen an der Skapula. Es sind vor allem die das Schultergelenk wie einen Mantel umhüllenden Schultermuskeln und deren Sehnen, welche die Stabilität des Schultergelenks gewährleisten.

Der **M. pectoralis major** (➤ Tab. 13.6 und ➤ Abb. 13.14) nimmt einen großen Teil der vorderen Brustwand ein und gliedert sich in drei Teile:

- Die **Pars clavicularis** entspringt am medialen Drittel der vorderen Klavikulafläche.
- Die **Pars sternocostalis** hat ihren Ursprung an der Membrana sterni und den 2.–7. Rippenknorpeln.
- Die **Pars abdominalis** entspringt dem oberen Bereich des vorderen Blattes der Bauchmuskelscheide (Rektusscheide, ➤ Kap. 12.3.3).

Im Verlauf des M. pectoralis major überkreuzen sich die von kranial und kaudal kommenden Fasern und setzen an der vom Tuberculum major ausgehenden Crista tuberculi majoris (Knochenrand) an. Der überkreuzende Faserverlauf bildet die nach dorsal offene **„Pektoralistasche“**, welche dazu genutzt werden kann, um dort künstliche Herzschrittmacher zu implantieren.

Der M. latissimus dorsi (➤ Abb. 13.13, ➤ Tab. 13.6) und seine Ursprungssehne bedecken eine große Fläche der unteren Rückengegend. Er zieht den Arm nach kaudal dorsal und spannt sich z.B. beim Klimmzug. Aufgrund seiner Beteiligung an der Ausatmung kann er bei chronischem Husten hypertrophieren, sich also vergrößern.

Skapulohumerale Muskulatur

Die **skapulohumeralen Muskeln** (➤ Abb. 13.13, ➤ Tab. 13.7) ziehen von der Skapula zum Humerus. Zu ihnen gehört der größte aller Oberarmmuskeln, der **M. deltoideus** (Deltamuskel). Er verläuft in Form eines Dreiecks von einer breiten Ursprungsfläche an der Spina scapulae, dem Akromion und dem Außenrand der Klavikula zur Tuberositas deltoidea an der Außenfläche des Humerus. Der Faserverlauf umfasst dementsprechend drei Richtungen, weshalb der M. deltoideus an allen sechs Bewegungsrichtungen des Schultergelenks beteiligt ist. Seine wichtigste Funktion ist die Armhebung. Mit Unterstützung weiterer Schultermuskeln – sie werden in ➤ Tab. 13.7 und unter „Muskelzugrichtungen“ ausführlicher erwähnt – kann der M. deltoideus den Arm im Schultergelenk drehen, vor- und zurückbewegen sowie an den Körper heranführen.

An der Fossa subscapularis entspringt der **M. subscapularis,** der von dort nach lateral zieht und an der ventralen Humerusseite, am Tuberculum minus und an der darunter gelegenen Crista tuberculi minoris, ansetzt. Oberhalb und unterhalb der Spina scapulae entspringen der **M. supraspinatus** und der **M. infraspinatus.** Beide ziehen nach lateral, wobei der M. supraspinatus kranial an der oberen Facette des Tub. majus und der M. infraspinatus an der mittleren Facette des Tub. majus ansetzt. Der **M. teres minor** entspringt an der Außenfläche des seitlichen Skapularandes, verläuft direkt unterhalb des M. infraspinatus nach lateral und setzt unterhalb von diesem am Tub. majus an. Der **M. teres major** entspringt von der Hinterfläche

Tab. 13.6 Die thorakohumerale Muskulatur.

Muskel	Ursprung	Ansatz	Funktion	Innervation
M. pectoralis major: • Pars clavicularis • Pars sternocostalis • Pars abdominalis	 • Mediale Klavikula • Ventrale Sternumseite und 2.-6. Rippenknorpel • Rektusscheide	Crista tuberculi majoris	Die drei Anteile bewirken gemeinsam die Adduktion und Endorotation des Armes und dienen als Atemhilfsmuskel. • Anteversion, Adduktion und Endorotation • Anteversion und Endorotation • Adduktion und Endorotation des Armes und Depression der Skapula	Nervi pectorales mediales und laterales
M. latissimus dorsi	Proc. spinosi Th7-Th12, Fascia thoracolumbalis, Crista iliaca (hinterer Teil) und 10.-12. Rippe.	Crista tuberculi minoris humeri	Zieht die Schulter in Depression und Retraktion, den Arm in die Retroversion, Adduktion und Endorotation. Zieht den Körper bei fixierten Armen an diese heran (Klimmzug).	N. thoracodorsalis

Tab. 13.7 Die skapulohumerale Muskulatur.

Muskel	Ursprung	Ansatz	Funktion	Innervation
M. deltoideus	Mit drei Ursprüngen an der Klavikula (Extremitas acromialis), dem Akromion und der Spina scapulae	Tuberositas deltoidea humeri	Hauptfunktion ist die Abduktion. Je nachdem, welche Teile des Muskels anspannen, werden auch die Anteversion, Retroversion, Endorotation und Exorotation unterstützt. Bei >90° abduziertem Arm unterstützen die vorderen und hinteren Fasern auch die Adduktion.	N. axillaris
M. subscapularis	Skapula, Fossa subscapularis (ventrale Seite)	Humerus, Crista tuberculi minoris	Endorotation und Adduktion des Armes	N. subscapularis
M. supraspinatus	Skapula, Fossa supraspinata	Am kranialen Teil des Tuberculum majus und an der Gelenkkapsel	Er startet die Abduktion des Armes, Exorotation.	N. suprascapularis
M. infraspinatus	Skapula, Fossa infraspinata	Am mittleren Teil des Tuberculum majus und an der Gelenkkapsel	Exorotation, in der Skapulaebene Abduktion des Armes (kranialer Teil) und Adduktion (kaudaler Teil)	N. suprascapularis
M. teres minor	Skapula, Margo lateralis	Am kaudalen Teil des Tuberculum majus und an der Gelenkkapsel	Exorotation und Adduktion des Armes	N. axillaris
M. teres major	Skapula, kaudaler Teil der Margo lateralis und Angulus inferior	Humerus, Crista tuberculi minoris	Endorotation, Adduktion und Retroversion des Armes	N. suprascapularis
M. coracobrachialis	Proc. coracoideus	Humerus, Margo medialis	Anteversion und Adduktion des Armes	N. musculocutaneus

der Skapula im Bereich des Angulus inferior (kaudaler Winkel), zieht unterhalb des M. teres minor nach lateral und setzt gemeinsam mit dem M. latissimus dorsi ventral am Tub. minus an.

Zweigelenkige, an der Skapula entspringende Muskeln

Der **M. biceps brachii** (zweiköpfiger Armmuskel, ➢ Tab. 13.11 und ➢ Abb. 13.27) entspringt zweiköpfig mit einer längeren Sehne **(Caput longum)** am **Tuberculum supraglenoidale** vom Pfannenrand des Schultergelenks und einer kürzeren Sehne **(Caput breve)** vom Proc. coracoideus. Beide Sehnen vereinigen sich kurz unterhalb der Gelenkkapsel, gehen dann in ihren Muskelbauch über und setzen mit einer gemeinsamen Sehne distal vom Radiuskopf an. Die proximale Sehne des langen Kopfes liegt innerhalb der Schultergelenkkapsel (intrakapsulär) und wird durch die Einbettung in eine Kapselfalte von der Gelenkflüssigkeit getrennt. Außerhalb der Kapsel ist sie von einer Sehnenscheide umgeben und wird dort im Sulcus intertubercularis von einem Retinakulum abgedeckt. Der lange Kopf **(Caput longum)** des **M. triceps brachii** (dreiköpfiger Armmuskel, ➢ Tab. 13.11 und ➢ Abb. 13.27) entspringt unterhalb des Schultergelenks am **Tuberculum infraglenoidale** vom Pfannenrand, die **Caput mediale** und **laterale** entspringen an der dorsalen Humerusseite. Alle drei Anteile verlaufen an der Dorsalseite des Oberarmes, und die gemeinsame Sehne setzt an der Dorsalseite der Ulna am Olekranon an. Weitere Details zu diesen Oberarmmuskeln ➢ Kap. 13.3.2.

13.2.3 Aktive Stabilität und Muskelzugrichtungen des Schulterbereichs

Unter **aktiver Stabilität** versteht man die Sicherung eines Gelenks durch die Aktivität seiner Muskulatur. Spannen z.B. Agonisten (Hauptbeweger) und Antagonisten (Gegenspieler) gleichzeitig im gleichen Maße an, entsteht keine Bewegung, sondern lediglich eine erhöhte **Gelenkstabilisation.** Auch während einer Bewegung üben Antagonisten und Synergisten (Muskeln, die die Funktion der Agonisten unterstützen) eine stabilisierende Funktion aus, indem sie zur Führung der bewegten Knochen beitragen und den Gelenkkopf in der Pfanne fixieren. Die Bedeutung eines Muskels für die aktive Stabilität eines Gelenks hängt eng mit seiner **Zugrichtung** zusammen. Muskeln, deren Kräfte hauptsächlich in Richtung des Knochenverlaufs und quer auf die Gelenkpfanne wirken (tangential), haben eine ausgeprägt stabilisierende Wirkung, da sie bei einer Anspannung den Gelenkkopf in die Pfanne hineinziehen.

Akromioklavikular- und Sternoklavikulargelenk

Aktive Stabilität

Das Akromioklavikulargelenk verfügt nicht über eine direkte gelenknahe **aktive Stabilität,** da es keine von der Klavikula zum Akromion verlaufenden Muskeln gibt. Regionale Muskeln unterstützen hier die Stabilität als Nebenfunktion. Für die aktive Stabilität des Sternoklavikulargelenks ist lediglich der **M. subclavius** zuständig, durch dessen Zugrichtung der Kopf der Klavikula in der Pfanne fixiert wird.

KLINIK

Thoracic-outlet-Syndrom

Unter dem Begriff **Thoracic-outlet-Syndrom** sind neurogene oder vegetative Erscheinungen am Arm zu verstehen. Verursacht werden sie durch die Kompression von Gefäßen oder Nervensträngen an Stellen mit engem Durchlass wie im Nacken- und Schultergürtelbereich. Außer der vorderen und hinteren Skalenuslücke, die in ➢ Kap. 12.5.3 schon beschrieben wurden, gibt es noch weitere Kompressionsstellen ventral an der Schulter: die Einengung zwischen dem M. pectoralis minor, Proc. coracoideus und der Thoraxwand, das sog. **Pectoralis-minor-Syndrom,** sowie die Einengung zwischen der ersten Rippe und der Klavikula, das sog. **kostoklavikuläre Kompressionssyndrom.**
Das Pectoralis-minor-Syndrom wird durch eine Hypertonie und Verkürzung des M. pectoralis minor verursacht. Ursachen einer kostoklavikulären Kompression können ein Klavikulatiefstand, ein Hochstand der ersten Rippe, eine übermäßige Kallusbildung an der Klavikula oder Rippe nach einer Fraktur oder eine Bewegungseinschränkung der kostosternalen, akromioklavikulären oder sternoklavikulären Gelenke sein.
Eine Kompression der V. subclavia kann blaue, leicht geschwollene Hände oder eine verstärkte Venenzeichnung verursachen. Die Kompression der A. subclavia verursacht eher eine blasse und zyanotische Unterarmhaut. Kompressionen im Bereich der Nervenbündel verursachen meistens Parästhesien oder Taubheit im Dermatom von C8 und Th1.
(Für Tests ➢ Kap. 9.21.2)

PT-PRAXIS

Akromioklavikuläre Problematik und Testmöglichkeiten

Im Folgenden werden einige standardisierte Tests für die Diagnose eines akromioklavikulären Problems mit überdurchschnittlicher Sensitivität, Spezifität und Interrater-Reliabilität beschrieben (➤ Kap. 11.1.2). Die Studien, aus denen diese Tests entnommen wurden, finden sich in verschiedenen hochwertigen Datenbanken und Fachzeitschriften. Aus den Ergebnissen wurden Durchschnittswerte ermittelt.

Horizontaler Adduktionstest
(durchschnittliche Sensitivität 77%, Spezifität 79%)
Der Patient steht mit seinem Arm in 90° Anteflexion. Der Therapeut bringt den Arm des Patienten in maximale horizontale Adduktion. Der Test ist positiv, wenn ein Schmerz in Höhe des Akromioklavikulargelenks auftritt. Erklärung: Horizontale Adduktion erzeugt eine Kompression im Akromioklavikulargelenk. Gleichzeitig wird der Raum zwischen Tuberculum minus und dem Processus coracoideus kleiner. Eine Kompression der Bursa, der Subskapularissehne oder des Periosts ist möglich.

Akromioklavikulärer Kompressionstest
(durchschnittliche Sensitivität 70%, Spezifität 85%)
Der Therapeut bringt den Arm des Patienten in 90° Anteflexion. Der Patient setzt mit Anspannung in horizontaler Abduktion einen Widerstand gegen einen nach ventral gerichteten Druck des Therapeuten am distalen Oberarm. Der Test ist positiv, wenn ein Schmerz in der akromioklavikulären Region auftritt. Erklärung: Widerstand in dieser Position führt zu einem gesteigerten Druck im Akromioklavikulargelenk.

O'Brien-Test
(durchschnittliche Sensitivität 40%, Spezifität 95%)
Der Patient steht mit seinem Arm in 90° Anteflexion, 10° Adduktion und maximaler Endorotation. Der Therapeut gibt einen kaudal gerichteten Druck auf den Arm, dem der Patient einen Widerstand entgegensetzt. Das Gleiche wird mit exorotiertem Arm wiederholt. Der Test ist positiv, wenn Schmerzen in Höhe des Akromioklavikulargelenks auftreten. Diese sollten bei endorotiertem Arm stärker sein. Erklärung: Das relativ tief gelegene Akromion wird durch das Tuberculum majus nach kranial gedrückt, wobei Kompression im Akromioklavikulargelenk auftritt. Bei exorotiertem Oberarm dreht das Tuberculum majus am Akromion vorbei.

Skapulothorakalgelenk

Aktive Stabilität

Eine aktive Stabilität des Skapulothorakalgelenks wird hauptsächlich durch gleichzeitiges Anspannen von Agonisten und Antagonisten erreicht. Die ansonsten sehr bewegliche Skapula kann so fixiert werden.

Muskelzugrichtungen

Die Muskeln des Schultergürtels bilden in ihrer Gesamtheit **fünf Muskelschlingen,** die aus jeweils zwei Muskeln bzw. Muskelanteilen bestehen. Einer von ihnen fungiert immer als Agonist, der andere als Antagonist.

Beispiel: Ein Anteil des M. trapezius (der Agonist) dreht die Skapula so, dass die Gelenkpfanne während der Armhebung nach oben in die Exorotation gezogen wird. Ein Anteil des M. rhomboideus (der Antagonist) dreht sie in die entgegengesetzte Richtung, die Endorotation.

Nachfolgend werden alle Muskeln aufgelistet, die direkten Einfluss auf das Schulterblatt ausüben. Außer diesen gibt es viele Muskeln, die indirekt über den Humerus oder über die Klavikula auf die Skapulabewegung einwirken.

Retraktion
Als **Retraktion** (auch Adduktion) bezeichnet man die Bewegung, bei der die Skapula in Richtung der Wirbelsäule geführt wird, wie dies beim Aufrichten des Oberkörpers geschieht. Die hierzu erforderlichen Muskeln sind:
- M. trapezius, Pars transversa
- M. levator scapulae
- Mm. rhomboidei.

Protraktion
Werden die Schultern nach vorne gezogen, wobei die beiden Skapulae sich von der Wirbelsäule entfernen, bezeichnet man dies als **Protraktion** (auch Abduktion). Diese Bewegung wird z.B. benötigt, um jemandem die Hand zu reichen oder einen Liegestütz auszuführen. Die hierzu erforderlichen Muskeln sind:
- M. serratus anterior
- M. pectoralis minor.

Exorotation
Bei der **Exorotation** wandert der Angulus inferior (unterer Skapulawinkel) nach lateral, die Skapula vollführt eine nach außen gerichtete Drehbewegung. Dies geschieht z.B. bei der Abduktion des Armes über den Kopf. Die hierzu erforderlichen Muskeln sind:
- M. serratus anterior
- M. trapezius pars descendens.

Während der Exorotation hält die Skapula ihren Kontakt zum Thorax, was auf die stabilisierende Wirkung des kräftig ausgebildeten M. serratus anterior zurückzuführen ist. Sein ventral gerichteter Verlauf von der medialen Skapulaseite zum Thorax ermöglicht die gleichzeitige Drehung und Fixation der Skapula auf dem Rumpf. Die Mm. rhomboidei, mit ihrem Ansatz am medialen Skapularand, fixieren die in Ruhe befindliche Skapula am Thorax. Sie entfalten ihre größte stabilisierende Wirkung bei nach unten hängenden Armen. Das mit einer Exorotationsbewegung der Skapula verbundene Heben der Arme wird von einem Nachlassen der Mm. rhomboidei begleitet.

Endorotation
Bei der **Endorotation** bewegt sich der Angulus inferior nach medial zur Wirbelsäule hin. Dies geschieht z.B. bei einer Adduktion der Arme bis hinter den Rücken, beim Anziehen einer Jacke oder dem Zubinden einer Schürze. Die zuständigen Muskeln sind:
- Mm. rhomboidei und in geringerem Maße auch
- M. levator scapulae.

PT-PRAXIS

Instabilität des Skapulothorakalgelenks

Eine Schwäche des M. serratus anterior führt zur aktiven Instabilität im Skapulothorakalgelenk. Sie wird bei der Armabduktion als **Scapula alata** (lat.: ala = Flügel) sichtbar; der Thorax kann, z.B. bei der Durchführung von Liegestützen, zwischen den Schulterblättern wegsinken. Bei erheblicher Muskelschwäche tritt dieses Phänomen bereits im Vierfüßlerstand auf.
Die Schwäche oder der totale Ausfall des M. serratus anterior kann ursächlich mit einer Verletzung des ihn innervierenden N. thoracicus longus zusammenhängen. Eine solche Verletzung tritt häufig durch das Tragen schwerer Lasten oder das unsachgemäße Anlegen eines Gipsverbandes auf. Klinisch äußert sich die Verletzung des N. thoracicus longus durch diffuse Schmerzen im Nacken- und Skapulagebiet und in Form der Scapula alata. Physiotherapeutisch behandelt wird u.a. mit muskelkräftigenden und stabilisierenden Übungen des Skapulothorakalgelenks.
Meistens betrifft die funktionelle Instabilität nur eine geringfügige Dysfunktion der Muskulatur ohne eine ursächliche Nervenverletzung. Eine stabile, gut positionierte und sich mitbewegende Skapula ist essentiell für die Arthrokinematik des Glenohumeralgelenks. Impingements sind oft die Folge einer in der Bewegung eingeschränkten Skapula. Eine optimale Kraft, Mobilität und Koordination der die Skapula steuernden Muskeln ist die absolute Voraussetzung für ein physiologisch funktionierendes Glenohumeralgelenk.
Zusammengefasst gibt es mehrere Instabilitätsrichtungen:
- Skapula in leichter Protraktion: Die Mm. pectorales sind verkürzt und die Mm. rhomboidei und M. trapezius sind geschwächt.
- Skapula „tilting" (vornübergekippt): Der Angulus inferior steht nach dorsal; verursachend sind verkürzte Mm. pectorales sowie ein geschwächter M. trapezius ascendens.
- Skapula medio(endo)rotation: Der Angulus inferior steht zu weit medial, ausgelöst durch einen verkürzten M. levator scapulae und geschwächte Mm. serratus anterior, trapezius descendens und M. rhomboideus.

Eine aktive skapulothorakale Instabilität zerstört den physiologischen skapulohumeralen Rhythmus. Folge ist eine Umkehr von Ursprungs- und Ansatzfunktion der Rotatorenmanschette. Die Konsequenz ist eine unphysiologische Skapulabewegung als Ersatz für eine Bewegung im Glenohumeralgelenk.

Elevation
Das Hochziehen der Schulter wird von einer **Elevation** der Skapula, das ist die Bewegungsrichtung nach kranial, begleitet. Auch die Armabduktion über 90° geht mit einer Elevation der Skapula einher. Die zuständigen Muskeln sind:
- M. trapezius, Pars descendens
- M. levator scapulae
- Mm. rhomboidei, wobei diese die Armabduktion über 90° nicht mit dem Heben der Skapula unterstützen.

Depression
Die **Depression** ist die Bewegung, bei der sich die Skapulae nach kaudal bewegen. Die Schultern werden heruntergezogen, z.B. bei allen Stützbewegungen im aufrechten Sitz oder Stand. Die Muskeln zie-

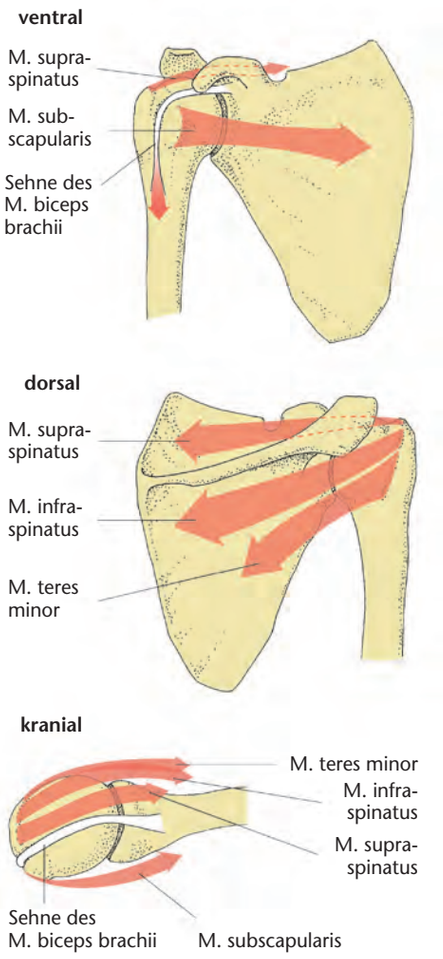

Abb. 13.15 Die muskuläre Sicherung des Glenohumeralgelenks durch Muskeln der Rotatorenmanschette und des M. biceps brachii.

hen die Skapulae in Depression, wenn sich Patienten beim Bettkantensitz abstützen, sich vom Bett zum Stehen hochdrücken oder sich im Stehen auf Gehhilfsmitteln wie Gehstützen oder Gehwagen abstützen. Die zuständigen Muskeln sind:

- M. trapezius, Pars ascendens
- M. pectoralis minor
- M. subclavius, indirekt über die Klavikula
- M. latissimus dorsi, indirekt über den Humerus.

Glenohumeralgelenk

Aktive Stabilität

Das Schultergelenk wird von den Sehnen der skapulohumeralen Muskeln manschettenförmig umgeben und erhält so einen Großteil seiner Stabilität. Man bezeichnet diese Muskeln zusammenfassend als **Rotatorenmanschette** (➤ Abb. 13.15). Zu ihr gehören der **M. supraspinatus, M. infraspinatus, M. subscapularis und M. teres minor.** Eine Anspannung dieser Muskeln bewirkt aufgrund ihres Faserverlaufs, parallel zum Kollum und quer zur Gelenkfläche, die aktive Stabilisierung des Humeruskopfes in seiner Gelenkpfanne. Diese stabilisierende Wirkung wird von der Sehne des **M. biceps brachii, Caput longum** (➤ Abb. 13.15) unterstützt, da sie den Humeruskopf überspannt und ihn beim Heben des Armes nach unten in die Gelenkpfanne drückt.

Neben diesen, von ihrer Hauptfunktion her stabilisierenden Muskeln tragen auch einige der überwiegend bewegenden Arm- und Schultermuskeln zur Stabilität des Schultergelenks bei. Zu ihnen gehören:

- M. biceps brachii, Caput breve
- M. coracobrachialis
- M. triceps brachii, Caput longum
- M. deltoideus, Pars clavicularis et Pars spinalis
- M. pectoralis major, Pars clavicularis.

EMG-Untersuchungen haben gezeigt, dass vor einer Bewegung zuerst die Rotatorenmanschette aktiviert wird, dann erst spannen z.B. der M. deltoideus und der M. pectoralis major an.

Muskelzugrichtungen

Abduktion

Der Hauptabduktor des Glenohumeralgelenks ist der M. deltoideus. Der M. supraspinatus unterstützt die Abduktion und verhindert das kaudale Abgleiten des Caput humeri, während das Caput longum des M. biceps brachii dem kranialen Abgleiten entgegenwirkt (➤ Abb. 13.15).

Je nach Ausgangsstellung des Armes werden die verschiedenen Anteile des M. deltoideus bei Abduktionsbewegungen in unterschiedlicher Reihenfolge aktiviert:

- Bei der **Abduktion** wird zuerst die Pars acromialis, danach der laterale Anteil der Pars spinalis und schließlich der laterale Anteil der Pars clavicularis (ab 20° Abduktion) aktiviert.
- Bei einer **Abduktion mit 30° Anteflexion** spannen zunächst die Pars acromialis und die lateralen Anteile der Pars clavicularis an, danach die lateralen Anteile der Pars spinalis und mediale Anteile der Pars clavicularis.
- Die **Abduktion mit exorotiertem Humerus** erfolgt ausschließlich über eine Aktivierung der Pars acromialis und der lateralen Anteile der Pars clavicularis.
- Die **Abduktion mit endorotiertem Humerus** geschieht ausschließlich über eine Aktivierung der Pars acromialis und der lateralen Anteile der Pars spinalis.

KLINIK

Tendopathien der Rotatorenmanschette

Bedingt durch eine Instabilität oder Fehlbelastung des Glenohumeralgelenks, können Muskeln der Rotatorenmanschette überlastet werden, wodurch eine Reizung der Sehnen entsteht. Diese Sehnenprobleme werden als **Tendopathien** bezeichnet und wie folgt unterschieden:

M.-supraspinatus-Tendopathie
Klinik: Schmerzen bei Abduktion gegen Widerstand oder beim Loslassen dieses Widerstandes. Schmerzhafter Abschnitt in der Bewegungsbahn (painful arc) oder manchmal Schmerzen bei der maximalen passiven Elevation.

M.-infraspinatus-Tendopathie
Klinik: Schmerzen bei Exorotation gegen Widerstand oder beim Loslassen dieses Widerstandes. Passive horizontale Adduktion gibt Dehnschmerz.

M.-subscapularis-Tendopathie
Meistens handelt es sich um ein Überbelastungsproblem vor allem bei Tennis-, Wurf- oder Smashbewegungen durch schnelle Dehnung und Anspannung des M. subscapularis. Klinik: Schmerzen bei Endorotation gegen den Widerstand oder beim Loslassen dieses Widerstandes. Passive Exorotation verursacht einen Dehnschmerz. Passive horizontale Adduktion löst einen Kompressionsschmerz aus.

M.-biceps brachii-Tendopathie
Klinik: Schmerzen bei Ellenbogenflexion und Supination gegen den Widerstand. Passive Schulterretroversion und -endorotation mit Pronation des Unterarmes führen Dehnschmerzen herbei. Oft müssen Vordehnung und Anspannung bei der Provokation kombiniert werden.
Im Folgenden werden einige standardisierte und hochwertige Tests beschrieben (➤ Kap. 11.1.2).

- **„Empty-can"-Test** (Jobe's Test) (durchschnittliche Sensitivität 75%, Spezifität 70%): Der stehende Patient hält seine endorotierten Arme in etwa 90° Abduktion und 30° horizontaler Adduktion, sodass seine Daumen nach unten zeigen. In dieser Position gibt der Therapeut einen manuellen Widerstand in kaudale Richtung auf die Oberarme des Patienten. Der Patient hält dagegen. Zeigt sich hierbei ein Kraftverlust, ist der Test positiv. Weiterhin können bei dem Test Schmerzen ausgelöst werden, diese sind hier allerdings weniger bedeutsam. Erklärung: Es handelt sich um einen Läsionstest des **M. supraspinatus**. Der M. subscapularis, M. infraspinatus und M. teres minor sind in dieser Position nahezu inaktiv.
- **Exorotationskrafttest** (durchschnittliche Sensitivität 55%, Spezifität 80%): Der Patient hält seinen Arm in 0° Elevation, 45° Endorotation und 90° Flexion im Ellbogen. Er gibt Druck in Außenrotation gegen den Widerstand des Therapeuten am Handgelenk. Erklärung: Bei EMG-Messungen zeigt der M. infraspinatus bei dieser Ausführung seine größte Aktivität. Bei Schmerzen oder Kraftverlust gilt der Test als positiv.
- **Exorotations-„lag-sign"** (durchschnittliche Sensitivität 70%, Spezifität 95%): Der Patient sitzt mit seiner Schulter in 20° Abduktion, submaximaler Exorotation und dem Ellbogen in 90° Flexion. Der Therapeut unterstützt den Ellenbogen und das Handgelenk. Während der Therapeut das Handgelenk loslässt, soll der Patient den Arm möglichst in der gleichen Position halten. Ist das nicht möglich, wird der Test als positiv bewertet. Der Unterschied zwischen aktivem und passivem Bewegungsausmaß wird in Gradzahlen angegeben. Erklärung: Bei einem „lag sign" von mehr als 5° ist eine (partielle) Ruptur des M. supraspinatus oder M. infraspinatus wahrscheinlich.
- **Endorotations-„lag-sign"** (durchschnittliche Sensitivität 85%, Spezifität 90%): Der Patient sitzt mit seiner Schulter in submaximaler Endorotation und Retroversion. Der Ellbogen ist 90° flektiert und der Unterarm liegt nicht am Rücken an. Der Therapeut unterstützt das Handgelenk. Der Patient soll seinem Arm in der gleiche Position halten, während der Therapeut das Handgelenk loslässt. Der Test ist positiv, wenn der Arm nicht gehalten werden kann. Der Unterschied zwischen aktivem und passivem Bewegungsausmaß wird in Gradzahlen gemessen. Erklärung: Bei einem „lag sign" von mehr als 5° ist eine (partielle) Ruptur des M. subscapularis wahrscheinlich.

Drei Phasen der Abduktion

Der Bewegungsverlauf der Abduktion kann in **drei Phasen** eingeteilt werden (➤ Abb. 13.16), wobei der M. deltoideus seine größte Aktivität um die 90° Abduktion entfaltet. Die Beteiligung der unterschiedlichen Muskeln an den einzelnen Phasen wird nachfolgend beschrieben.

Erste Phase (0°–90°)

Das Tuberculum majus würde bei einer reinen Abduktion von 90° gegen das Akromion stoßen, was durch eine zusätzliche Exorotation oder leichte Anteflexion verhindert wird. Die in dieser Phase beteiligten Muskeln sind:

- M. deltoideus
- M. supraspinatus.

Zweite Phase (90°–150°)

Die Abduktion über 90° erfordert ein komplexes Bewegungsmuster des gesamten Schultergürtels. Die Skapula führt eine Abduktions- und Exorotationsbewegung bis 60° aus, während die Klavikula im Sternoklavikular- und Akromioklavikulargelenk eine Rotation von 30° erfährt. Die in dieser Phase zusätzlich beteiligten Muskeln sind:

- M. trapezius, Pars descendens et ascendens
- M. serratus anterior.

Dritte Phase (150°–180°)

- Im letzten Teil der Abduktion sind Bewegungen der Wirbelsäule notwendig. Bei eingeschränkter Wirbelsäulenbeweglichkeit sind auch Schultergelenkbewegungen nicht vollständig möglich. Die Schulterarthrokinematik ist gestört.
- Beim einseitigen Armheben wird der kontralaterale (gegenüberliegende) M. erector spinae mit aktiviert. Zervikothorakal rotieren die Wirbel ein wenig, wobei ihre Procc. spinosi von der Skapula wegdrehen.
- Beim beidseitigen Armheben werden die Mm. erector spinae beider Seiten aktiviert, wobei es zur Lordosierung oder Abflachung der thorakalen Wirbelsäule kommt.

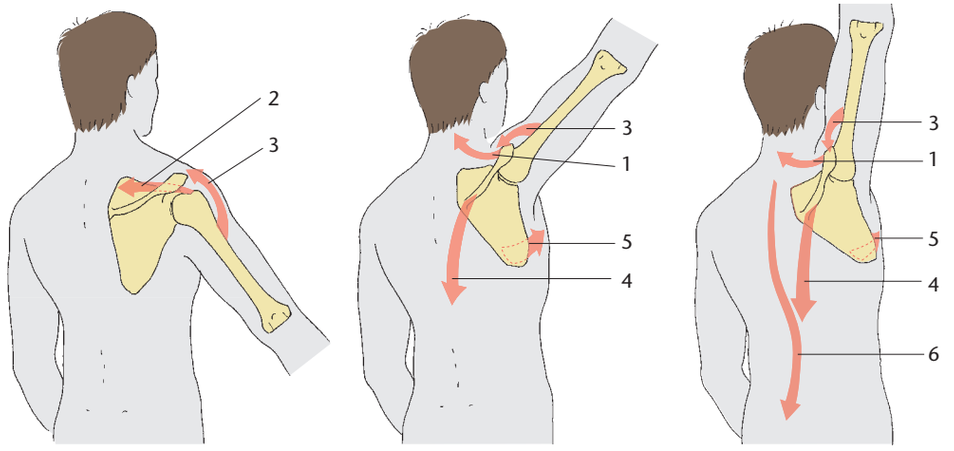

Abb. 13.16 Die Muskelzugrichtungen der skapulothorakalen und skapulohumeralen Muskulatur während der **Abduktion:** 1 M. trapezius, Pars descendens; 2 M. supraspinatus; 3 M. deltoideus; 4 M. trapezius, Pars ascendens; 5 M. serratus anterior; 6 M. erector spinae.

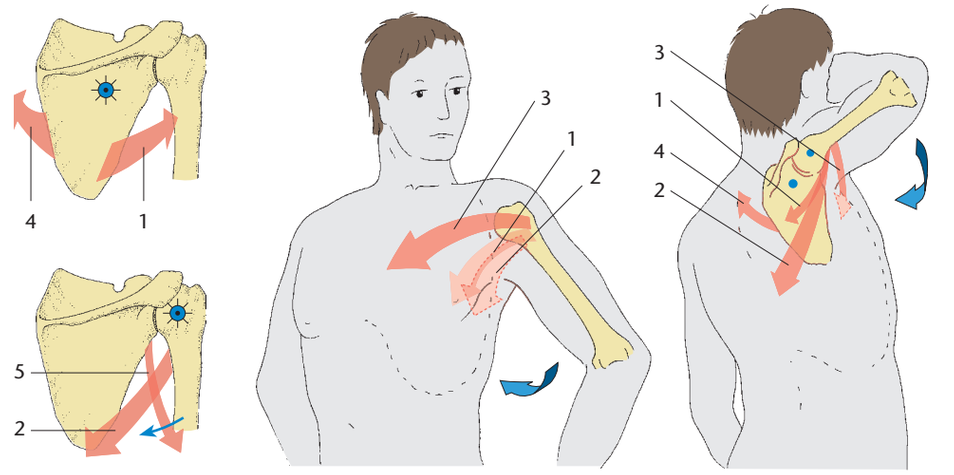

Abb. 13.17 Die Muskelzugrichtungen der skapulothorakalen und skapulohumeralen Muskulatur während der **Adduktion:** 1 M. teres major; 2 M. latissimus dorsi; 3 M. pectoralis major; 4 M. rhomboideus; 5 M. triceps brachii.

Adduktion

Die **Adduktionsbewegung** entsteht durch das Zusammenwirken von Muskeln in einer Muskelkette (➤ Abb. 13.17). Adduziert der M. teres major den Humerus, so fixieren die Mm. rhomboidei gleichzeitig die Skapula an der Wirbelsäule und bilden so das Punctum fixum. Der adduzierende M. latissimus dorsi zieht den Arm nach kaudal, wobei der Zug, der vom Caput longum des M. triceps ausgeübt wird, genau entgegengesetzt wirkt. Demnach sind folgende Muskeln bei adduzierenden Armbewegungen aktiv:

- M. pectoralis major
- M. teres major gemeinsam mit den Mm. rhomboidei
- M. latissimus dorsi gemeinsam mit dem M. triceps brachii, Caput longum.

Drei Phasen der Anteversion (Anteflexion, Elevation)

Auch die Anteversion kann anhand der beteiligten Muskeln, ähnlich wie bei der Abduktion, in drei Phasen eingeteilt werden:

Erste Phase (0°–60°)

Die beteiligten Muskeln sind:

- M. deltoideus, Pars clavicularis
- M. coracobrachialis
- M. biceps brachii, Caput longum et breve
- M. pectoralis major, Pars clavicularis.

Zweite Phase (60°–120°)

Die beteiligten Muskeln sind:

- M. trapezius pars descendens et ascendens
- M. serratus anterior.

Dritte Phase (120°–180°)

- Beim einseitigen Armheben wird der kontralaterale M. erector spinae aktiviert, was mit einer geringfügigen Lateralflexion der Wirbelsäule einhergeht.
- Die beidseitige Armhebung wird endgradig über die Aktivierung beider Mm. erector spinae bewirkt; gleichzeitig kommt es zur Lordosierung der Wirbelsäule.

Retroversion (Retroflexion)

Die Bewegung, die den Arm nach hinten führt, wird von drei Muskeln ausgeführt, die an der Skapula entspringen, und von dem großen M. latissimus dorsi, der am Becken, an der thorakolumbalen Körperfaszie, an der 10.–12. Rippe und an der Skapula entspringt (➤ Abb. 13.18). Diese vier wichtigsten Retrovertoren sind:

- M. latissimus dorsi
- M. teres major
- M. teres minor
- M. deltoideus, Pars spinalis.

Bei einer Retroversion über das Bewegungsausmaß des Glenohumeralgelenks hinaus wird diese mit Skapularetraktion ausgeführt, wobei die Mm. rhomboidei und der M. trapezius eingesetzt werden.

Endorotation

Es gibt drei Muskeln, die von der dorsalen Körperseite zum proximalen ventrolateralen Humerus ziehen, während der ventrale M. pectoralis major, der zum ventrolateralen Humerus zieht, deren Ansätze abdeckt (➤ Abb. 13.19). Diese vier wichtigsten **Endorotatoren** sind:

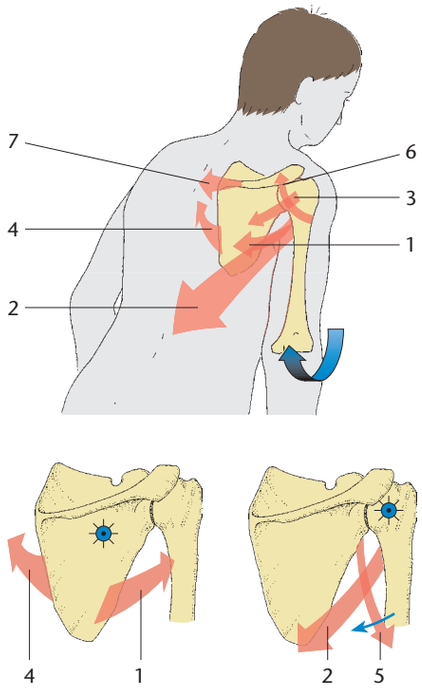

Abb. 13.18 Die Muskelzugrichtungen der skapulothorakalen und skapulohumeralen Muskulatur während der **Retroversion:** 1 M. teres major; 2 M. latissimus dorsi; 3 M. teres minor; 4 M. rhomboideus; 5 M. triceps brachii; 6 M. deltoideus, Pars spinalis; 7 M. trapezius, Pars transversa.

- M. latissimus dorsi
- M. teres major
- M. pectoralis major
- M. subscapularis.

Bei einer Endorotation über das Bewegungsausmaß des Glenohumeralgelenks hinaus wird diese mit Skapulaprotraktion ausgeführt. Hierbei werden der M. serratus anterior und der M. pectoralis minor eingesetzt.

Exorotation

Die Anatomie des Glenohumeralgelenks erlaubt mehr Endorotation als Exorotation, da die Gelenkpfanne schon etwas nach ventral gerichtet ist und die **Exorotation** auch noch von den ventralen Bändern beschränkt wird. Auch sind die Muskeln, die die Endorotation bewirken, zahlreicher und kräftiger als diejenigen, die für die Exorotation zuständig sind (➤ Abb. 13.19). Allerdings ist gerade eine kontrollierte Exorotation die Voraussetzung für zahlreiche Handtätigkeiten, z.B. das Schreiben mit einem Stift. Muskeln, welche die **Exorotation** bewirken, sind:

- M. infraspinatus
- M. teres minor.

Bei einer Exorotation über das Bewegungsausmaß des Glenohumeralgelenks hinaus wird diese mit Skapularetraktion ausgeführt, wobei die Mm. rhomboidei und der M. trapezius eingesetzt werden.

Funktionelle Aspekte

Das Werfen

Zum kräftigen Werfen oder Schlagen eines Gegenstandes muss unter einem optimalen Winkel eine Beschleunigung den Verlauf der Bewegungsbahn be-

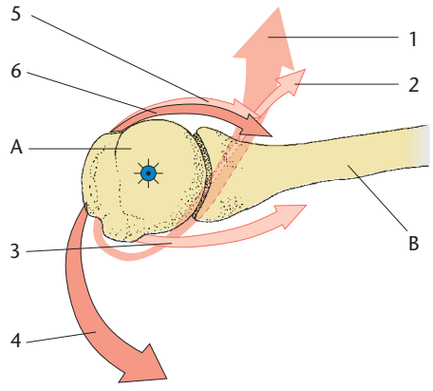

Abb. 13.19 Der Humeruskopf von kranial (A), Skapula (B) und die Muskelzugrichtungen der skapulothorakalen und skapulohumeralen Muskulatur während der **Rotation.**
Endorotation: 1 M. latissimus dorsi; 2 M. teres major; 3 M. subscapularis; 4 M. pectoralis major.
Exorotation: 5 M. teres minor; 6 M. infraspinatus.

gleiten. Hierfür ist eine maximale Beweglichkeit im Akromio- und Sternoklavikulargelenk sowie eine bewegliche homolaterale Rotation des zervikothorakalen Übergangs mit bewegungsfreien oberen Rippen unabdinglich. Die Bewegungsbahn benötigt eine maximale Abduktion, eine Exorotation und eine horizontale Retroversion. Die homolaterale Rotation des Rumpfes, die für den Aufbau einer Ganzkörpervorspannung benötigt wird, bedarf zudem einer frei beweglichen Wirbelsäule und frei beweglicher unterer Extremitätengelenke.

Die maximale Vorspannung des Wurfarms geht in eine kräftige Beschleunigung über. Der M. pectoralis minor und der M. serratus anterior ziehen den Schultergürtel nach vorne und stabilisieren ihn. Der M. pectoralis major, der M. deltoideus, Pars clavicularis und der M. subscapularis gewährleisten die horizontale Adduktion, der M. latissimus dorsi und M. teres major garantieren die gleichzeitige Endorotation des Arms.

Nach dem Loslassen des Gegenstandes findet eine schnelle Bremsung statt. Der Grund dafür sind exzentrische Kontraktionen des M. latissimus dorsi, des M. rhomboideus und des M. trapezius ascendens. Eine gleichzeitige dynamische Stabilisation des Humeruskopfes in der Gelenkpfanne durch die Rotatorenmanschette ist für die Arthrokinematik des Gelenks wichtig.

Im Gegensatz zu den Kreuzbändern im Knie sind die Ligamente der Schulter kaum mit Pacini-Körperchen (Propriozeption, ➤ Kap. 9.15.1) besiedelt. Spannungsunterschiede aus Beschleunigung und Verzögerung werden ligamentär kaum registriert.

PT-PRAXIS

Instabilität des Glenohumeralgelenks und Testmöglichkeiten

Das Schultergelenk wird durch sein Muskelkorsett stabilisiert. Ist die aktive Stabilität vermindert, ist eines der häufigsten Probleme das Impingement-Syndrom (➤ Kap. 13.2.1). Für die Beurteilung einer Instabilität oder eines Impingement-Syndroms stehen verschiedene Tests zur Verfügung. Viele dieser Tests sind wissenschaftlich nicht begründet. Im Folgenden werden einige Tests, die eine überdurchschnittliche Sensitivität, Spezifität und Interrater-Reliabilität aufweisen, beschrieben (➤ Kap. 11.1.2). Die Studien, aus denen diese Tests entnommen wurden, finden sich in mehreren hochwertigen Datenbanken und Fachzeitschriften. Aus ihren Ergebnissen wurden Durchschnittswerte ermittelt.

Die klinischen Tests/Instabilitätstests

- **Apprehension-Test** (➤ Abb. 13.20) (durchschnittliche Sensitivität 60%, Spezifität 95%): Der Patient liegt in Rückenlage oder sitzt auf einem Hocker. Der Arm wird aus einer 90°-Abduktion in eine maximale Exorotation, ähnlich einer Wurfbewegung, eingestellt. Der Therapeut fasst mit der einen Hand das Handgelenk des Patienten. Die andere Hand liegt an der dorsalen Seite des Humeruskopfes. Der Therapeut drückt den Humeruskopf vorsichtig nach ventral, während der Oberarm langsam in Exorotation gebracht wird. Gibt der Patient jetzt Schmerzen an und signalisiert Angst vor einer Luxation, gilt der Test als positiv. Erklärung: Die kombinierte Bewegung und der ventral gerichtete Druck auf das Caput humeri können eine (Sub-)Luxation der Schulter verursachen.
- **Relocation-Test** (durchschnittliche Sensitivität 75%, Spezifität 95%): Dieser Test ist eine Ergänzung zum positiven Apprehension-Test. Der Patient liegt in Rückenlage. Am Humeruskopf wird ein Druck nach dorsal ausgeübt. Bei einer instabilen Schulter verringern sich der Schmerz und die Angst vor einer (Sub-)Luxation durch eine Zurücknahme der Dehnung des Kapsel-Band-Apparates. Der Relocation-Test ist dann positiv. Erklärung: Die (Sub-)Luxationsprovokation des Apprehension-Tests wird durch einen entgegengesetzten Druck aufgehoben.
- **Anterior-release-Test** (durchschnittliche Sensitivität 90%, Spezifität 90%): Nachdem der Humeruskopf durch den Relocation-Test in der Gelenkpfanne gehalten wurde, wird jetzt der Humeruskopf wieder losgelassen. So wird geprüft, ob die Schmerzen oder das Luxationsgefühl erneut auftreten.

Die Voraussetzung einer Stabilisation des Glenohumeralgelenks ist eine gute Propriozeption. Das Caput humeri muss bei allen Bewegungen durch die umgebende Muskulatur zentriert werden. Eine intakte Sensibilität bezüglich der Gelenkposition ist Voraussetzung für die richtige und rechtzeitige Aktivierung unterschiedlicher Muskeln. Dieses bedarf eines optimalen Inputs der Mechanorezeptoren aus Muskeln der Rotatorenmanschette, der Sehnen und des Kapsel-Band-Apparates.

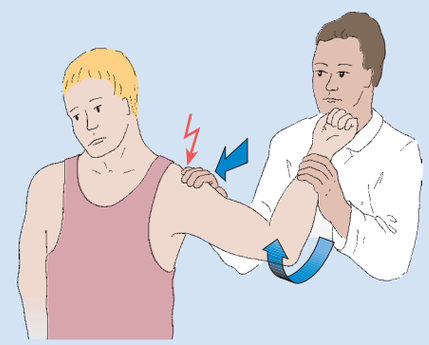

Abb. 13.20 Der Apprehension-Test, mit maximaler horizontaler Exorotation des linken Arms und vorsichtigem Ventralschub des Humeruskopfes.

PT-PRAXIS

Instabilität des Glenohumeralgelenks und Wurfbewegungen

Wiederholte Wurf- oder Smashbewegungen, wie sie im Tennis oder Volleyball vorkommen, können Mikrotraumen an den passiven Strukturen verursachen. Die Phase der letzten Vordehnung und des ersten Krafteinsatzes bei 90° Abduktion und Exorotation übt eine verstärkte Dehnung auf den glenohumeralen Kapsel-Band-Apparat aus. Die Zugstärke der Ligamente nimmt durch eventuelle Mikrotraumen ab, mit der Konsequenz einer leichten Gleitmöglichkeit des Humeruskopfes nach ventral. Die stabilisierende Aufgabe der Rotatorenmanschette wird dabei stark beansprucht. Durch eine Ermüdung dieser stabilisierenden Muskeln entsteht ein Teufelskreis aus Instabilität und Mikrotraumen.
Ein weiterer Moment, in dem Verletzungen auftreten können, ist die letzte Phase des Wurfs. Im Moment des Loslassens wirken exzentrische Kräfte auf den M. latissimus dorsi und den M. rhomboideus. Sind diese nicht kräftig genug, können Mikrorupturen an den Sehnen des M. infraspinatus und des M. teres minor entstehen.

13.2.4 Palpationen im Schulterbereich

➤ Abb. 13.21 und ➤ Abb. 13.22

Die **Margo medialis scapulae** (medialer Skapularand) lässt sich etwa 6 cm lateral der Procc. spinosi der Wirbelsäule durch den M. trapezius hindurch ertasten. Weiter unten, auf Höhe des siebten thorakalen Wirbels, befindet sich die untere Ecke der Skapula, der **Angulus inferior scapulae.** Da die Skapula nur muskulär auf dem Thorax fixiert ist, kann der Angulus inferior vom Thorax abgehoben werden. Mit den Fingerspitzen lässt sich so auch der Bereich unterhalb des medialen Skapularandes und des Angulus inferior palpieren. Der **Angulus superior** ist aufgrund seiner nach kranioventral gerichteten Lage sowie den ihn verdeckenden M. trapezius descendens etwas schwerer zu erfühlen. Zusätzlich verstreicht der an ihm ansetzende M. levator scapulae die Kontur des Angulus superior.

Die **Spina scapulae,** ein Knochenvorsprung, der mit dreieckiger Basis auf Höhe des 3. thorakalen Proc. spinosus an der medialen Skapula entspringt, lässt sich an ihrem kranialen Rand gut ertasten und nach lateral verfolgen, wo sie schließlich ins **Akromion** übergeht. Das wie ein Viereck geformte Akromion lässt sich von dorsal, lateral und ventral palpieren und tritt bei einem nach distal gerichteten Zug am Arm etwas deutlicher hervor. Bei Menschen mit einem geringen Anteil an Unterhautfettgewebe sind die Konturen des Akromions auch ohne Palpation zu erkennen.

Der laterale Kopf der **Klavikula** liegt als deutlich zu ertastende Erhebung ventrokranial auf dem Akromion (➤ Abb. 12.19). An der ventralen Seite dieser Erhebung ist der vordere Eingang des **Akromioklavikulargelenks** als V-förmige Einbuchtung etwa 1 cm medial des ventralen Akromionwinkels zu palpieren. Die **Klavikula** ist relativ leicht zu ertasten; ihr kranialer, oberflächlich unter der Haut liegender Rand ist in der Regel deutlich sichtbar. Sie hat einen leicht S-förmigen Verlauf mit einer nach kranial ausgerichteten Ausbuchtung an der akromialen Seite und einer nach kaudal weisenden Wölbung an der sternalen Seite. Medial neben dem vorstehenden sternalen Klavikulaende kann das **Art. sternocostalis** palpiert werden, welches direkt lateral der **Incisura jugularis** an der konkaven kranialen Sternumseite liegt. Den Gelenkspalt ertastet man im Verlauf von mediokranial nach laterokaudal.

Der Verlauf des oberhalb der Spina scapulae gelegenen **M. supraspinatus** lässt sich nach lateral bis zum Winkel zwischen Klavikula und Akromion verfolgen, wo er dann unter dem Akromion verschwindet. Sein Ansatz am **Tuberculum majus** ist am einfachsten mit einem in Endorotation und leichter Retroversion auf dem Rücken gehaltenen Arm zu palpieren. Dazu geht man vom vorderen Eingang des Akromioklavikulargelenks etwa 1 cm nach kaudal und 1 cm nach lateral.

Der unterhalb der Spina scapulae gelegene **M. infraspinatus** ist zwischen dem Pars ascendens des M. trapezius und dem M. deltoideus zu palpieren. Bei in Exorotation und horizontaler Adduktion gehaltenem Arm lässt sich sein Verlauf nach lateral bis zu dem etwa 2 cm distal des hinteren Akromionwinkels gelegenen Ansatz am Tub. majus verfolgen. Unterhalb des M. infraspinatus folgt zunächst der **M. teres minor** und weiter kaudal der **M. teres major,** der vom kaudalen Skapulawinkel kommend gemeinsam mit dem **M. latissimus dorsi** die hintere Achselfalte bildet (➤ Abb. 13.21). Der M. latissimus dorsi bedeckt den kaudalen Rand des M. teres major. (Das Palpieren des M. latissimus dorsi ist schon im ➤ Kap. 12.4.4 beschrieben worden). Aufgrund ihrer unterschiedlichen Funktion lassen sich der M. teres minor und M. teres major bei wechselnder Exo- und Endorotation etwas leichter differenzieren.

Um den **Proc. coracoideus** zu palpieren, gleitet man mit gestrecktem Finger über die mediale Seite des M. deltoideus quer über die Klavikula nach kaudal. Unmittelbar lateral des sehr oberflächlich gelegenen Proc. coracoideus liegt das **Tuberculum minus** des Humeruskopfes. Bei der Rotation des Armes kann der von der Armbewegung unbeeinflusste Proc. coracoideus gut vom Tub. minus differenziert werden. Bei exorotiertem Arm lässt sich auf dem Tub. minus der Ansatz des **M. subscapularis** palpieren. Dieser bildet zusammen mit dem M. latissimus dorsi

Abb. 13.21 Palpation im Schulterbereich; ventrolaterale, kaudale Ansicht: 1 M. subscapularis; 2 M. teres major; 3 M. latissimus dorsi; 4 M. coracobrachialis; 5 M. biceps brachii, Caput breve; 6 M. pectoralis major, Pars abdominalis; 7 M. deltoideus, Pars clavicularis; 8 M. triceps brachii, Caput longum; 9 Fossa infraclavicularis. [0434]

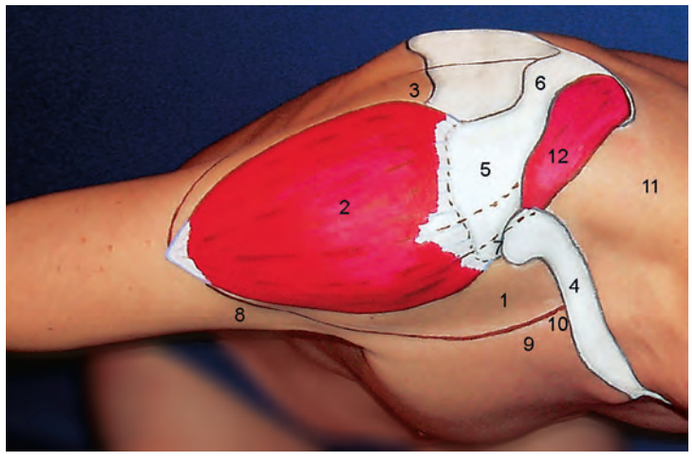

Abb. 13.22 Palpation im Schulterbereich; kraniale Ansicht: 1 M. deltoideus, Pars clavicularis; 2 M. deltoideus, Pars acromialis; 3 M. deltoideus, Pars spinalis; 4 Klavikula; 5 Akromion; 6 Spina scapulae; 7 Akromioklavikulargelenk; 8 M. biceps brachii, Caput breve; 9 M. pectoralis major, Pars clavicularis; 10 Fossa infraclavicularis; 11 M. trapezius, Pars descendens; 12 M. supraspinatus. [0434]