

Inhaltsverzeichnis

Theoretischer Teil

1	Geschichte und Definition der Manuellen Therapie	14			
1.1	Was ist Manuelle Therapie?	14	1.4	Manuelle Therapie weltweit	16
1.2	Geschichte	14	1.5	Definition der Manuellen Therapie	17
1.3	Geschichte der physiotherapeutischen Manuellen Therapie	15			
2	Manuelle Therapie im Kontext des biopsychosozialen Denkmodells	19			
2.1	Biopsychosoziales Denkmodell als Basis	19	2.2.2	Schmerzphysiologie	20
			2.2.3	Biomechanik – Belastung und Beanspruchung	22
2.2	Biomedizinisches Denkmodell	19			
2.2.1	Pathomechanisches Denkmodell	20			
3	Gelenkmechanik in der Manuellen Therapie	24			
3.1	Osteokinematik	24	3.3	Gelenkanatomie	29
3.1.1	Rotationen	24	3.3.1	Form der Gelenkflächen, Gelenktypen und Bewegungsachsen	30
3.1.2	Translationen	25	3.3.2	Achsen und Ebenen zur Orientierung von Gelenkbewegungen	31
3.1.3	Übersichtsschema zur Osteokinematik	26	3.3.3	Gelenkstellungen	32
			3.3.4	Begrenzung der Gelenkbewegungen	33
3.2	Arthrokinematik	26			
3.2.1	Rollgleiten	27			
3.2.2	Gelenkspiel	28			
3.2.3	Übersichtsschema zur Arthrokinematik	29			
4	Systematik in der Manuellen Therapie	34			
4.1	Hypothetisch-deduktives Vorgehen	34	4.3.1	Systematischer Untersuchungsaufbau	35
			4.3.2	Leitfragen zur Klassifikation des Patienten	36
4.2	Mustererkennen – Pattern recognition	35			
4.3	Systematischer Untersuchungsaufbau mit Leitfragen	35			
5	Aufbau der Untersuchung	38			
5.1	Orientierende Untersuchung	38	5.3	Ärztliche Zusatzuntersuchungen	39
5.2	Spezifische Untersuchung	39	5.4	Zusammenfassende Beurteilung	40

6	Aspekte der Bewegungsuntersuchung	41		
6.1	Warum die rotatorische und translatorische Untersuchung?	41	6.3	Qualität der Bewegung mit Endgefühl. 43
6.2	Quantität der Bewegung	42	6.4	Symptome
				45
7	Therapeutisches Denkmodell der Manuellen Therapie	47		
7.1	Behandlung des Schmerzes als Symptom.	47	7.1.3	Behandlung des zentralen Schmerzes 48
7.1.1	Behandlung des peripheren Schmerzes ...	47	7.2	Behandlung der Funktionsstörung 49
7.1.2	Schmerztherapie und Wundheilung	47		
8	Wirkung der Manuellen Therapie	51		
8.1	Wirkung auf die Symptome, besonders den Schmerz.	51	8.3	Wirkung auf neurologischer Ebene. 52
8.2	Wirkung auf mechanischer Ebene.	51	8.4	Wirkung auf psycho-sozio-kultureller und ökonomischer Ebene. 53
8.2.1	Verlängernde Mobilisation verkürzter Gewebestrukturen	51	8.5	Spezifität der Behandlungstechniken. . . 53
8.2.2	Bewegungsbegrenzung, Bewegungskontrolle und Stabilisation.	52	8.6	Zusammenfassung
				54
9	Die sechs Kategorien der Behandlung	56		
9.1	Symptomlindernde Maßnahmen.	56	9.4	Beweglichkeit mindernde Maßnahmen 59
9.2	Beweglichkeit fördernde Maßnahmen.	57	9.4.1	Passive Stabilisation
9.2.1	Behandlung artikulärer Bewegungseinschränkungen.	57	9.4.2	Aktive Stabilisation
9.2.2	Behandlung muskulärer Bewegungseinschränkungen.	58		
9.2.3	Behandlung neural bedingter Bewegungseinschränkungen.	58	9.5	Gewebe beeinflussende Maßnahmen aus der PT
				61
9.3	Beweglichkeit erhaltende Maßnahmen 59		9.6	Information, Instruktion und Training . 61
10	Aspekte der Gelenkbehandlung	62		
10.1	Warum die translatorische Behandlung?	62	10.4.1	Dosierung der Stärke des Traktionszuges bzw. Gleitschubes
				64
10.2	Behandlung der kapsuloligamentär bedingten Schmerzhaftigkeit	63	10.4.2	Dosierung der Dauer der Traktion bzw. des Gleitens
				65
10.3	Behandlung der kapsuloligamentären Hypomobilität	64	10.4.3	Biomechanische Aspekte
				66
10.4	Dosierung der translatorischen Behandlung	64	10.5	Dreidimensionale Traktion und dreidimensionales Gleiten
				67

11	Forschung	69
12	Indikationen und Kontraindikationen zur translatorischen Gelenkbehandlung .	70
12.1	Indikationen	70
12.2	Kontraindikationen	70
12.2.1	Klassifikation des Patienten.....	70
12.2.2	Clinical Flags	70
12.2.3	Allgemeine Kontraindikationen	71
12.2.4	Spezielle Kontraindikationen	72
Praktischer Teil		
13	Hinweise zum praktischen Teil	74
13.1	Einleitung	74
13.2	Hinweise zur Ergonomie	76
14	Extremitätengelenke	78
14.1	Interphalangealgelenke der Zehen	78
14.1.1	Anatomie	78
14.1.2	Rotatorische Bewegungsuntersuchung ...	78
14.1.3	Translatorische Bewegungsuntersuchung.	81
14.1.4	Behandlung bei kapsuloligamentärer Hypomobilität	81
14.2	Metatarsophalangealgelenke	84
14.2.1	Anatomie	84
14.2.2	Rotatorische Bewegungsuntersuchung ...	85
14.2.3	Translatorische Bewegungsuntersuchung.	88
14.2.4	Behandlung bei kapsuloligamentärer Hypomobilität	88
14.3	Mittelfußgelenke	91
14.3.1	Anatomie	91
14.3.2	Rotatorische Bewegungsuntersuchung ...	92
14.3.3	Translatorische Bewegungsuntersuchung.	94
14.3.4	Behandlung bei kapsuloligamentärer Hypomobilität	95
14.4	Unteres Sprunggelenk	99
14.4.1	Anatomie	99
14.4.2	Rotatorische Bewegungsuntersuchung ...	100
14.4.3	Translatorische Bewegungsuntersuchung.	101
14.4.4	Behandlung bei kapsuloligamentärer Hypomobilität	102
14.5	Oberes Sprunggelenk	105
14.5.1	Anatomie	105
14.5.2	Rotatorische Bewegungsuntersuchung ...	105
14.5.3	Translatorische Bewegungsuntersuchung.	108
14.5.4	Translatorische Untersuchung der intertarsalen Gelenke („10-er Test“).	109
14.5.5	Behandlung bei kapsuloligamentärer Hypomobilität	112
14.6	Unterschenkel	116
14.6.1	Anatomie	116
14.6.2	Rotatorische Bewegungsuntersuchung ...	117
14.6.3	Translatorische Bewegungsuntersuchung.	118
14.6.4	Behandlung bei kapsuloligamentärer Hypomobilität	120
14.7	Kniegelenk	124
14.7.1	Anatomie	124
14.7.2	Rotatorische Bewegungsuntersuchung ...	125
14.7.3	Translatorische Bewegungsuntersuchung.	131
14.7.4	Behandlung bei kapsuloligamentärer Hypomobilität.	134
14.8	Hüftgelenk	138
14.8.1	Anatomie	138
14.8.2	Rotatorische Bewegungsuntersuchung ...	139
14.8.3	Translatorische Bewegungsuntersuchung.	147
14.8.4	Behandlung bei kapsuloligamentärer Hypomobilität	148
14.9	Interphalangealgelenke der Finger	151
14.9.1	Anatomie	151
14.9.2	Rotatorische Bewegungsuntersuchung ...	151
14.9.3	Translatorische Bewegungsuntersuchung.	153
14.9.4	Behandlung bei kapsuloligamentärer Hypomobilität	154

14.10 Metakarpophalangealgelenke	157	14.14.2 Rotatorische Bewegungsuntersuchung ...	193
14.10.1 Anatomie	157	14.14.3 Translatorische Bewegungsuntersuchung.	194
14.10.2 Rotatorische Bewegungsuntersuchung ...	158	14.14.4 Behandlung bei kapsuloligamentärer	
14.10.3 Translatorische Bewegungsuntersuchung.	161	Hypomobilität	196
14.10.4 Behandlung bei kapsuloligamentärer		14.15 Ellenbogengelenk	200
Hypomobilität	161	14.15.1 Anatomie	200
14.11 Mittelhandgelenke II–V	164	14.15.2 Rotatorische Bewegungsuntersuchung ...	201
14.11.1 Anatomie	164	14.15.3 Translatorische Bewegungsuntersuchung.	205
14.11.2 Rotatorische Bewegungsuntersuchung ...	165	14.15.4 Behandlung bei kapsuloligamentärer	
14.11.3 Translatorische Bewegungsuntersuchung.	167	Hypomobilität	207
14.11.4 Behandlung bei kapsuloligamentärer		14.16 Schulter und Schultergürtelregion ...	212
Hypomobilität	168	14.17 Schultergürtelregion	213
14.12 Karpometakarpalgelenk des Daumens.	172	14.17.1 Anatomie	213
14.12.1 Anatomie	172	14.17.2 Rotatorische Bewegungsuntersuchung ...	213
14.12.2 Rotatorische Bewegungsuntersuchung ...	173	14.18 Schultergelenk	223
14.12.3 Translatorische Bewegungsuntersuchung.	176	14.18.1 Anatomie	223
14.12.4 Behandlung bei kapsuloligamentärer		14.18.2 Rotatorische Bewegungsuntersuchung ...	224
Hypomobilität	176	14.18.3 Translatorische Bewegungsuntersuchung.	232
14.13 Handgelenk	179	14.18.4 Behandlung bei kapsuloligamentärer	
14.13.1 Anatomie	179	Hypomobilität	233
14.13.2 Rotatorische Bewegungsuntersuchung ...	180	14.19 Schultergürtelgelenke	236
14.13.3 Translatorische Bewegungsuntersuchung.	183	14.19.1 Anatomie	236
14.13.4 Translatorische Untersuchung der inter-		14.19.2 Rotatorische Bewegungsuntersuchung ...	237
carpalen Gelenke („10-er Test“)	184	14.19.3 Translatorische Bewegungsuntersuchung.	243
14.13.5 Behandlung bei kapsuloligamentärer		14.19.4 Behandlung bei kapsuloligamentärer	
Hypomobilität	188	Hypomobilität	246
14.14 Unterarmgelenke	192		
14.14.1 Anatomie	192		
15 Wirbelsäule	251		
15.1 Einleitung	251	15.4 Lendenwirbelsäule	269
15.2 Symphyse und Sakroiliakalgelenke ...	253	15.4.1 Anatomie	269
15.2.1 Anatomie	253	15.4.2 Rotatorische Bewegungsuntersuchung ...	270
15.2.2 Rotatorische Bewegungsuntersuchung ...	254	15.4.3 Translatorische Bewegungsuntersuchung.	278
15.2.3 Translatorische Bewegungsuntersuchung.	260	15.4.4 Behandlung bei kapsuloligamentärer	
15.2.4 Behandlung bei Hypomobilität	260	Hypomobilität	281
15.3 Sakrokokzygealgelenk	265	15.5 Brustwirbelsäule	288
15.3.1 Anatomie	265	15.5.1 Anatomie	288
15.3.2 Rotatorische Bewegungsuntersuchung ...	265	15.5.2 Rotatorische Bewegungsuntersuchung ...	289
15.3.3 Translatorische Bewegungsuntersuchung.	266	15.5.3 Translatorische Bewegungsuntersuchung.	296
15.3.4 Behandlung bei Hypomobilität	266	15.5.4 Behandlung bei kapsuloligamentärer	
		Hypomobilität	298

15.6	Rippengelenke	304	15.7.3	Translatorische Bewegungsuntersuchung.	332
15.6.1	Anatomie	304	15.7.4	Behandlung bei kapsuloligamentärer Hypomobilität	335
15.6.2	Rotatorische Bewegungsuntersuchung ...	305			
15.6.3	Translatorische Bewegungsuntersuchung.	308	15.8	Kiefergelenk	343
15.6.4	Behandlung bei kapsuloligamentärer Hypomobilität	310	15.8.1	Anatomie	343
15.7	Halswirbelsäule	316	15.8.2	Rotatorische Bewegungsprüfung	344
15.7.1	Anatomie	316	15.8.3	Translatorische Bewegungsuntersuchung.	351
15.7.2	Rotatorische Bewegungsuntersuchung ...	317	15.8.4	Behandlung bei kapsuloligamentärer Hypomobilität	352

Anhang

16	Tabellarische Übersicht zu den Gelenken	358			
16.1	Untere Extremität	358	16.3	Wirbelsäule	360
16.2	Obere Extremität	359			
17	Übersicht über die Untersuchungs- und Behandlungstechniken	361			
17.1	Extremitätengelenke	361	17.2.1	Wichtige Tests zur Wirbelsäule.....	363
17.2	Wirbelsäule	362			
18	Kontroll- und Prüfungsfragen	364			
19	Dokumentationshilfen für die Untersuchung	365			
19.1	Allgemeine Dokumentationshilfe für die Extremitätengelenke: Grundlagenschema	365	19.3.2	Ergänzende Dokumentationsvorlage spezifische Untersuchung des SIG	373
19.2	Allgemeine Dokumentationshilfe für die Wirbelsäule: Grundlagenschema ..	366	19.3.3	Ergänzende Dokumentationsvorlage 10er Test am Fuß.....	373
19.3	Ausführliches Dokumentationsschema zum Lernen	368	19.3.4	Ergänzende Dokumentationsvorlage 10er Test an der Hand	374
19.3.1	Ergänzende Dokumentationsvorlage: Kiefergelenk.....	372	19.4	Kurzdokumentation für den täglichen Gebrauch	374
	Literatur				377
	Sachverzeichnis				382

14.3 Mittelfußgelenke

(Articulationes intermetatarsales et tarsometatarsales)

14.3.1 Anatomie

- Gelenktyp:
 - Articulatio intermetatarsalis distalis: Syndesmosis
Gelenkflächen: keine echten Gelenkflächen vorhanden
 - Articulatio intermetatarsalis proximalis II–V: Amphiarthrose
Gelenkflächen: unregelmäßig kleine Kurvatur, in der MT als konkav betrachtet
 - Articulationes tarsometatarsales I–V: Amphiarthrose
Distale Gelenkfläche: unregelmäßig kleine Kurvatur, in der MT als konkav betrachtet
- Ruhestellung
 - nicht beschrieben
- Verriegelte Stellung
 - nicht beschrieben
- Kapsuläres Zeichen
 - nicht beschrieben bis auf Articulationes tarsometatarsales, für die eine Einschränkung gleichmäßig in alle Richtungen erfolgt.
- Häufige Bewegungsstörung:
 - Hypermobilität mit Abflachung des Fußgewölbes

Methode

Bewegungen finden immer in allen drei Gelenken gleichzeitig statt. Generelle Bewegungen des Vorfußes gegenüber dem Rückfuß werden als Pro- und Supination bezeichnet, wobei sich der Fußaußen- bzw. Fußinnenrand hebt. Sie finden in den Tarsal- und Metatarsalgelenken statt und können passiv durchgeführt werden, z. B. beim Gehen auf unebenem Boden. Beim aktiven Bewegen findet die Pronation im Vor- und Mittelfuß zusammen mit der Eversion im unteren Sprunggelenk und die Supination mit der Inversion statt. Dieser klinische Sprachgebrauch unterscheidet sich vom anatomischen Schrifttum, in dem mit Pro- und Supination auch die Bewegungen im unteren Sprunggelenk bezeichnet werden (Rauber u. Kopsch 1987). Die Mittelfußgelenke bilden zusammen mit den Tarsalgelenken und dem unteren Sprunggelenk das Fußgewölbe. Dieses muss vor allem stabil sein. Dehnende Mobilisationen des Mittelfußes in Stufe III zur Vergrößerung des Bewegungsausmaßes sind folglich kaum indiziert.

Merke

Die Behandlungsebenen stehen jeweils ungefähr senkrecht zum Fußrücken.

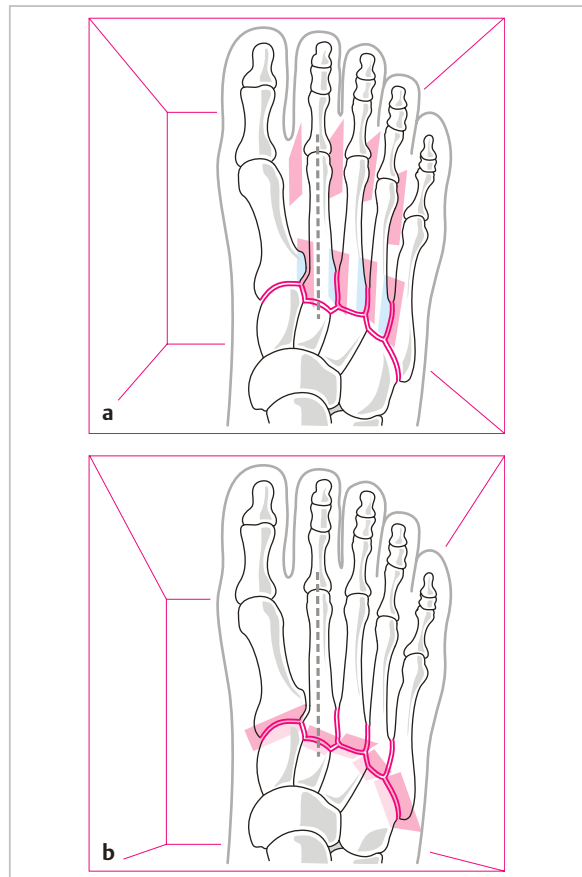


Abb. 14.29 Mittelfuß: Intermetatarsale und tarsometatarsale Gelenke mit den Behandlungsebenen.

14.3.2 Rotatorische Bewegungsuntersuchung

Aktive Bewegungen im Seitenvergleich

Die aktive Betonung und Abflachung der Fußwölbung ist für viele Menschen eine so ungewohnte Bewegung, dass selten ein deutliches Ausmaß sichtbar wird (daher keine Abbildungen). Der Therapeut fordert den Patienten dazu auf und vergleicht die gegebenenfalls entstehenden Bewegungen. Wenn keine aktive Bewegung möglich ist, wird gleich die passive Bewegung durchgeführt.

Spezifische aktive und passive Bewegungsprüfung (Quantität und Qualität)

a) Betonung der Fußwölbung:

- Der Therapeut fordert den Patienten auf, aktiv die Fußwölbung zu verstärken.
- Dann unterstützt der Therapeut mit den beiden Mittelfingern das 2. Os metatarsale von plantar und drückt mit den Daumen jeweils das 1. und 5. Os metatarsale von dorsal nach plantar und prüft so, ob die Bewegung passiv weiter geht.
- Zuletzt bewegt der Therapeut auf dieselbe Art die Fußwölbung passiv aus der Nullstellung heraus durch die gesamte Bewegungsbahn und testet das Endgefühl.

Physiologisches Endgefühl: fest-elastisch.

b) Abflachung der Fußwölbung:

- Der Therapeut fordert den Patienten auf, aktiv die Fußwölbung abzuflachen.
- Dann unterstützt der Therapeut mit den beiden Daumen das 2. Os metatarsale von dorsal und drückt mit den Mittelfingern jeweils das 1. und 5. Os metatarsale von plantar nach dorsal und prüft so, ob die Bewegung passiv weiter geht.
- Zuletzt bewegt der Therapeut auf dieselbe Art die Fußwölbung passiv aus der Nullstellung heraus durch die gesamte Bewegungsbahn und testet das Endgefühl.

Physiologisches Endgefühl: fest-elastisch.

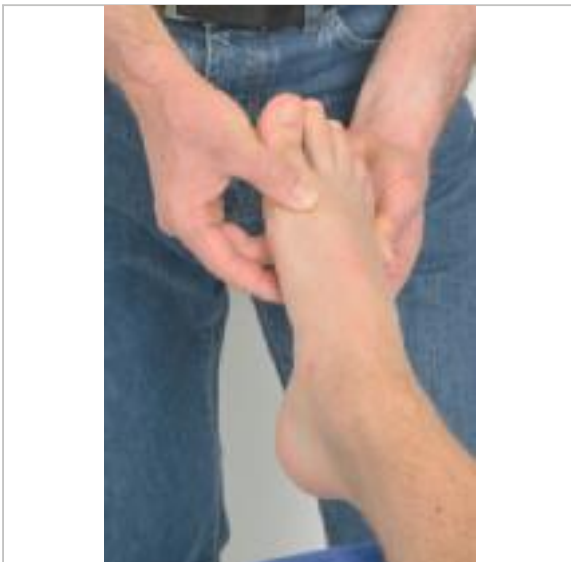


Abb. 14.30 Mittelfuß: Passives Betonen der Fußwölbung.

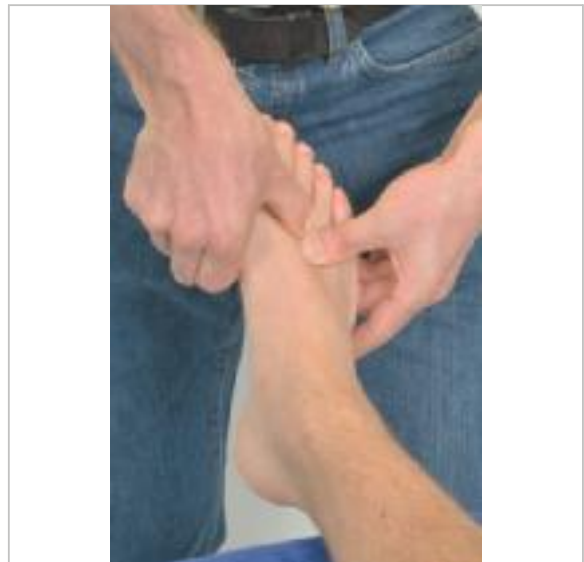

Abb. 14.31 Mittelfuß: Passives Abflachen der Fußwölbung.

c) **Einzelnes Bewegen** der Intermetatarsalgelenke:

Der Therapeut befindet sich im Kavaliertstand am Fußende, fixiert mit der fibularen Hand das Os metatarsale II und bewegt mit der tibialen Hand das Os metatarsale I passiv nach plantar und dorsal und testet jeweils das Endgefühl.

Dann fixiert die tibiale Hand das Os metatarsale II, das die stabile Fußlängsachse bildet, und die fibulare bewegt das Os metatarsale III nach plantar und dorsal. Ebenso werden die Ossa metatarsalia IV gegen III und V gegen IV bewegt.

Bei einer Handfassung distal am Caput metatarsale wird insbesondere die syndesmatische Verbindung getestet. Eine proximale Handfassung an den Basen der Metatarsalknochen bewirkt ein translatorisches Gleiten in den proximalen Intermetatarsalgelenken. Aus Gründen des praktischen Untersuchungsablaufes wird dieser Test hier mitgemacht.

Bei all diesen Bewegungen finden Mitbewegungen in Richtung Flexion bzw. Extension in den Tarsometatarsalgelenken statt.

Physiologisches Endgefühl: fest-elastisch

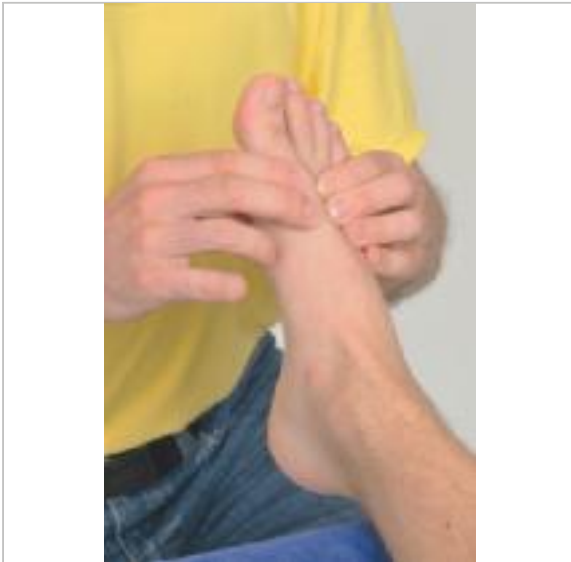

Abb. 14.32 Mittelfuß: Passive Bewegung des ersten Metatarsale gegen das zweite im distalen intermetatarsalen Gelenk.

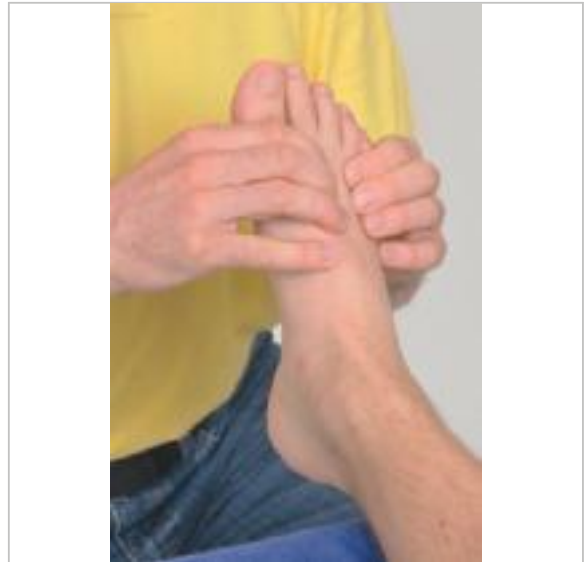

Abb. 14.33 Mittelfuß: Passive Bewegung des dritten Metatarsale gegen das zweite (und analog des vierten gegen das dritte und des fünften gegen das vierte) im distalen intermetatarsalen Gelenk.

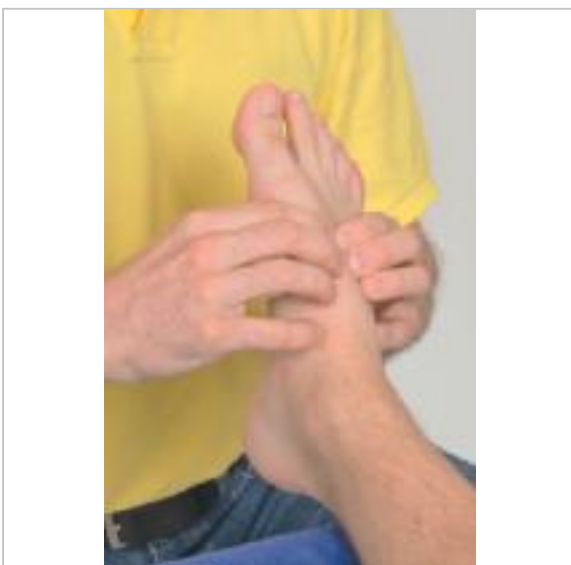


Abb. 14.34 Mittelfuß: Passive Bewegung der Basis des ersten Metatarsale gegen die Basis des zweiten im proximalen intermetatarsalen Gelenk.

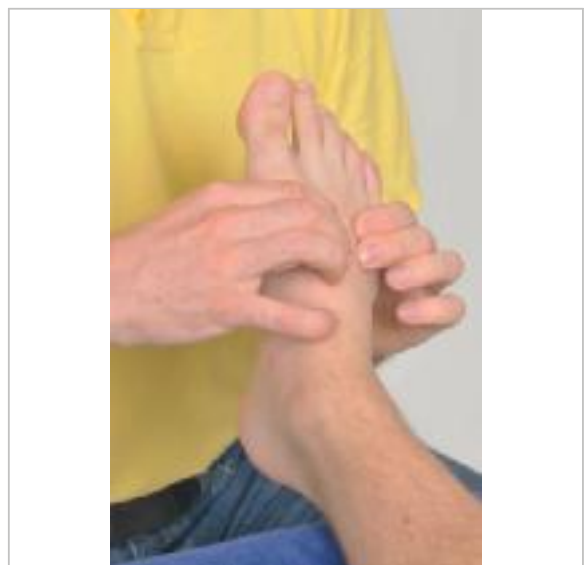


Abb. 14.35 Mittelfuß: Passive Bewegung der Basis des dritten Metatarsale gegen die Basis des zweiten (und analog der Basis des vierten gegen die des dritten und des fünften gegen die des vierten) im proximalen intermetatarsalen Gelenk.



d) **Flexion und Extension** in den Tarsometatarsalgelenken:

Der Therapeut fixiert ein Os tarsale (Os cuneiforme I, II oder III bzw. Os cuboideum), bewegt das entsprechende Os metatarsale passiv nach plantar in Flexion und nach dorsal in Extension und testet jeweils das Endgefühl. Dabei findet als Mitbewegung ein Gleiten in den Intermetatarsalgelenken statt.

Physiologisches Endgefühl: fest-elastisch

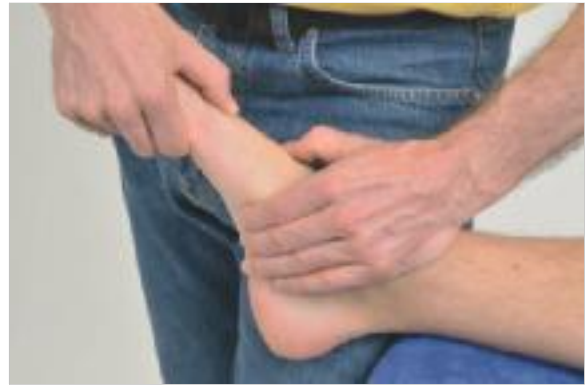

Abb. 14.36 Mittelfuß: Passive Flexion und Extension im tarsometatarsalen Gelenk 1 (und analog im zweiten bis fünften).

14.3.3 Translatorische Bewegungsuntersuchung

a) **Traktion** im Tarsometatarsalgelenk:

Der Therapeut fixiert mit Daumen und Zeigefinger der proximalen Hand den entsprechenden Tarsalknochen (Os cuneiforme I, II oder III bzw. Os cuboideum) und fasst mit Daumen und Zeigefinger der distalen Hand um das Caput des entsprechenden Os metatarsale, das er rechtwinklig von der Behandlungsebene wegzieht. Der dorsal gelegene Daumen kann die Bewegung im Gelenkspalt tasten.

Physiologisches Endgefühl: fest-elastisch

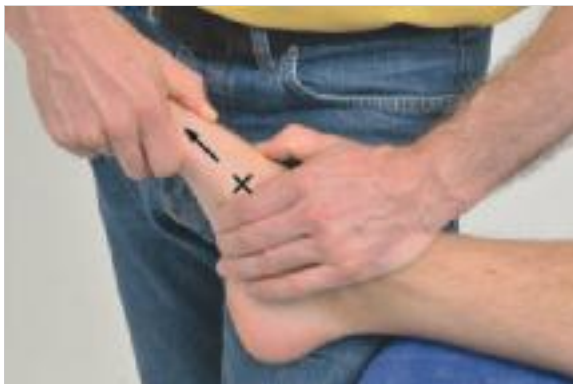

Abb. 14.37 Mittelfuß: Traktion im tarsometatarsalen Gelenk 1 (und analog im zweiten bis fünften).

b) **Kompression** im Tarsometatarsalgelenk:

Der Therapeut fixiert mit Daumen und Zeigefinger der proximalen Hand den entsprechenden Tarsalknochen (Os cuneiforme I, II oder III bzw. Os cuboideum) und fasst mit Daumen und Zeigefinger der distalen Hand um das entsprechende Os metatarsale, das er rechtwinklig zur Behandlungsebene hindrückt.

Physiologisches Endgefühl: hart

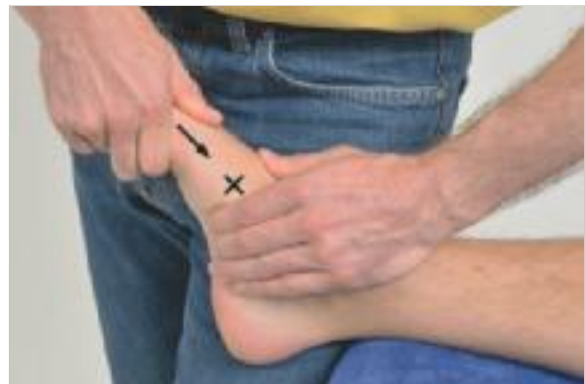

Abb. 14.38 Mittelfuß: Kompression im tarsometatarsalen Gelenk 1 (und analog des zweiten bis fünften).

c) **Kompression** der Intermetatarsalgelenke:

Der Therapeut umfasst mit beiden Händen von tibial und fibular den Mittelfuß und drückt die Metatarsalknochen I–V rechtwinklig zur Behandlungsebene zusammen. Der Kompressionsschub kann betont distal bzw. proximal ausgeübt werden. Bei Schmerzprovokation kann eine Kompression zwischen den einzelnen Metatarsalknochen zur genaueren Lokalisation durchgeführt werden.

Zum translatorischen Gleiten in den proximalen Intermetatarsalgelenken siehe das oben beschriebene einzelne Bewegen in diesen Gelenken. Traktion ist nicht möglich.

Physiologisches Endgefühl: hart

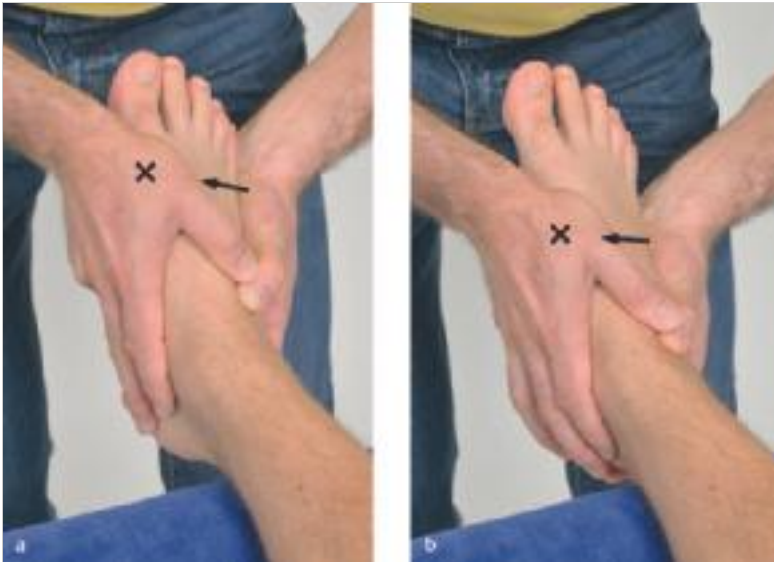

Abb. 14.39

- a Mittelfuß: Kompression in den distalen intermetatarsalen Gelenken.
- b Mittelfuß: Kompression in den proximalen intermetatarsalen Gelenken.

14.3.4 Behandlung bei kapsuloligamentärer Hypomobilität

Mobilisation des Tarsometatarsalgelenks

Der Fuß des Patienten steht auf dem Kopfteil und ist auf den Keil gestützt. Das zu fixierende Os tarsale (Os cuneiforme I) liegt an der Kante des Keils, so dass der tarsometatarsale Gelenkspalt über die Kante hinausragt. Die fest zusammengerollte Socke des Patienten füllt den Hohlraum zwischen Mittelfuß und Keil stützend aus. Die Hand des Therapeuten fixiert mit dem Thenar das Os cuneiforme I gegen den Keil und die Socke. Die distale Hand des Therapeuten fasst mit Daumen und Zeigefinger um das Caput des Os metatarsale I und zieht es rechtwinklig von der Behandlungsebene weg.

Methode

Die schmerzlindernde Traktion kann auch mit der Testfassung ausgeführt werden.



Abb. 14.40 Mittelfuß: Mobilisierende Traktion im tarsometatarsalen Gelenk 1 (und analog im zweiten bis fünften).

Mobilisation der Intermetatarsalgelenke

Der Fuß des Patienten steht auf dem Kopfteil und ist auf den Keil gestützt. Das zu fixierende Os metatarsale (z. B. II) liegt am Rand des Keils, so dass das zu bewegende Os metatarsale (im Beispiel I) über den Rand hinausragt. Die fibulare Hand des Therapeuten fixiert mit dem Thenar das Os metatarsale II gegen den Keil. Die tibiale Hand des Therapeuten fasst um das Os metatarsale I und mobilisiert es mit dem Druck des Thenars nach plantar.

Methode

Zur Mobilisation nach dorsal wird der Fußrücken in Bauchlage auf dem Keil fixiert und das entsprechende Os metatarsale mit der gleichen Technik nach dorsal mobilisiert. Für das proximale Gelenk liegen beide Thenare auf Höhe der Basis ossis metatarsalia, für die distale Verbindung auf Höhe der Caput. Im Zweifelsfalle immer zuerst das proximale Gelenk mobilisieren!

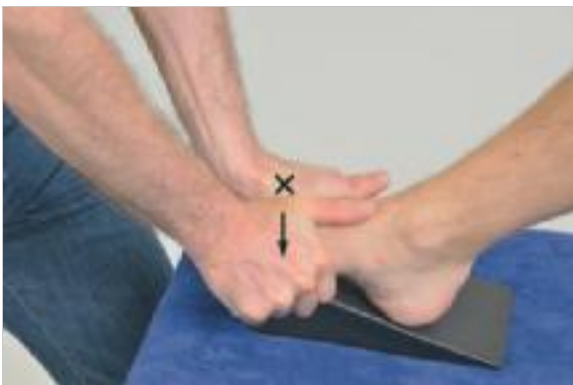

Abb. 14.41 Mittelfuß: Mobilisation des ersten Metatarsale gegen das zweite nach plantar im proximalen intermetatarsalen Gelenk.

Methode

Zur Schmerzlinderung kann ein spezifisches Bewegungen innerhalb der Schloffheit der Gelenkkapsel auch mit der Testfassung durchgeführt werden.

In den intertarsalen Gelenken können die einzelnen Knochen translatorisch gegeneinander bewegt werden. Für die entsprechenden Techniken siehe (S.109) im Zusammenhang mit dem oberen Sprunggelenk.

Methode

Das Fußgewölbe muss primär stabil sein und folglich auch alle am Fußgewölbe beteiligten Gelenke. Ihre Mobilisation in Stufe III ist daher selten indiziert.

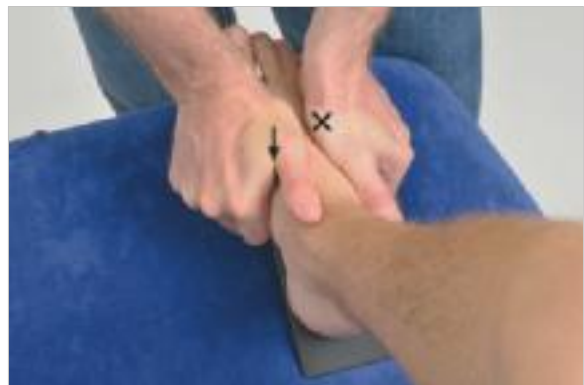

Abb. 14.42 Mittelfuß: Mobilisation des ersten Metatarsale gegen das zweite nach plantar im proximalen intermetatarsalen Gelenk (und analog des dritten gegen das zweite, des vierten gegen das dritte und des fünften gegen das vierte).

Tab. 14.5 Dokumentationshilfe: Übungsschema

Mittelfußgelenke						
Symptome						
Symptomverändernde Richtung						
Kontraindikationen?	Nervensystem: Sonstiges:					
Symptomveränderndes Gelenk						
Allgemeine Beurteilung der Nachbargelenke						
Aktive Bewegungen im Seitenvergleich						
Rotatorische spezifische Bewegungstests	Aktiv	Passiv weiter?	Passiv	Endgefühl	Symptome bzw. Schmerz	Kommentar
• Betonung der Fußwölbung						
• Abflachung der Fußwölbung						
• Spezifische Bewegungen der Intermetatarsalgelenke						
• Flexion im Tarsometatarsalgelenk						
• Extension im Tarsometatarsalgelenk						
Translatorische Bewegungstests	Quantität	Qualität		Endgefühl	Symptome bzw. Schmerz	Kommentar
• Traktion im Tarsometatarsalgelenk						
• Kompression im Tarsometatarsalgelenk						
• Kompression der Intermetatarsalgelenke						
Zusammenfassung Formulierungshilfe:	Text:					
• Symptome						
• Richtung						
• Kontraindikationen						
• Bereich (Gelenk)						
• Hypo-, hyper- oder physiologisch mobil						
• Struktur: Muskel oder Gelenk o. a.						
Probebehandlung						
Physiotherapeutische Diagnose						
Behandlungsplan mit Behandlungsziel und Prognose						
Behandlungsverlauf						
Abschlussuntersuchung						

Tab. 14.6 Dokumentationshilfe: Übungsbeispiel						
Mittelfußgelenke (Gehschmerz nach 4-wöchiger Gipsimmobilisation wegen Fraktur des rechten Os metatarsale II)						
Symptome	Schmerzen beim Gehen im rechten Mittelfuß					
Symptomverändernde Richtung	Abflachung des Fußgewölbes					
Kontraindikationen?	Nervensystem: o. B. Sonstiges: o. B.					
Symptomveränderndes Gelenk	Tarsometatarsalgelenk 1 rechts					
Allgemeine Beurteilung der Nachbargelenke	Der gesamte rechte Fuß erscheint „steif“ und weniger beweglich als der linke					
Aktive Bewegungen im Seitenvergleich	Die Fußgewölbe am linken Fuß sind passiv beweglicher als am rechten, aktive Bewegungen der Fußgewölbe sind beidseits nicht möglich					
Rotatorische spezifische Bewegungstests	Aktiv	Passiv weiter?	Passiv	Endgefühl	Symptome bzw. Schmerz	Kommentar
• Betonung der Fußwölbung	kaum	viel	erhöhter Bewegungswiderstand	fest und wenig elastisch		
• Abflachung der Fußwölbung	kaum	viel	erhöhter Bewegungswiderstand	fest und wenig elastisch	etwas schmerzhaft	
• Spezifische Bewegungen der Intermetatarsalgelenke	kaum	viel	gering erhöhter Bewegungswiderstand	etwas fester als physiologisch		
• Flexion im Tarsometatarsalgelenk 1	gering	viel	erhöhter Bewegungswiderstand	fest und wenig elastisch		
• Extension im Tarsometatarsalgelenk 1	gering	viel, endgradig beklagter Schmerz	erhöhter Bewegungswiderstand	fest bis lax und wenig elastisch	endgradig beklagter Schmerz	
Translatorische Bewegungstests	Quantität	Qualität	Endgefühl	Symptome bzw. Schmerz	Kommentar	
• Traktion im Tarsometatarsalgelenk 1	Hyper 4	eher lax	fest bis lax und wenig elastisch	endgradig etwas beklagter Schmerz		
• Kompression im Tarsometatarsalgelenk 1	o. B.	o. B.	hart	o. B.		
• Kompression der Intermetatarsalgelenke	o. B.	o. B.	hart	o. B.		
Zusammenfassung Formulierungshilfe:	Text: <ul style="list-style-type: none"> • Gehschmerz im rechten Mittelfuß • bei Abflachung der Fußwölbung und Extension in den Tarsometatarsalgelenken • Es bestehen heute keine Kontraindikationen für größere Bewegungen. • Die Symptome korrelieren mit dem Tarsometatarsalgelenk, • das hypermobil ist • aufgrund einer leicht schmerzhaften Laxität • des Kapselbandapparates. • Dass der rechte Fuß allgemein als „steif“ erscheint und vom Patienten so empfunden wird, mag mit dem Schmerz zusammenhängen und ist nicht ungewöhnlich bei hypermobilen Gelenkkomplexen wie z. B. der lumbalen oder zervikalen Wirbelsäule. 					
Probebehandlung	<ul style="list-style-type: none"> • Ca. 5-minütige schmerzlindernde Traktion intermittierend innerhalb Stufe I–II, wonach der Patient eine Linderung der Schmerzen beim Gehen angibt. • Anschließend eine passive Stabilisation des Fußgewölbes mit einer improvisierten Schuheinlage mit einer Erhöhung unter dem Sustentaculum tali des Calcaneus, woraufhin die Schmerzen beim Gehen weniger sind 					
Physiotherapeutische Diagnose	s. oben					
Behandlungsplan mit Behandlungsziel und Prognose	<ul style="list-style-type: none"> • Weiterhin schmerzlindernde Traktion, passives Stützen des Fußgewölbes und aktive Übungen, um die passive Stabilisation durch eine aktive zu ergänzen bzw. progressiv zu ersetzen. • Behandlungsziel: schmerzfreie physiologische Beweglichkeit und Stabilität (Für die ergänzenden Untersuchungs- und Behandlungstechniken siehe weiterführender Unterricht.) 					
Behandlungsverlauf						
Abschlussuntersuchung						

14.4 Unteres Sprunggelenk

(Articulatio subtalaris und Articulatio talocalcaneonavicularis)

14.4.1 Anatomie

- Gelenktyp:
 - Articulatio subtalaris: Ginglymus
Distale Gelenkfläche: konvex
 - Articulatio talocalcaneonavicularis: sphäroides Gelenk
Distale Gelenkfläche: konkav
- Ruhestellung:
 - Mittelstellung zwischen Eversion und Inversion
- Verriegelte Stellung:
 - maximale Inversion
- Kapsuläres Zeichen:
 - nicht beschrieben
- Häufige Bewegungsstörung:
 - Hypermobilität mit Pes valgus (seltener varus) und Abflachung des Fußgewölbes

Merke

In der Praxis bezieht man sich auf eine Behandlungsebene, die zwischen den Ebenen der hinteren und vorderen Gelenkkammer als gemeinsame Behandlungsebene liegt.

Methode

Das untere Sprunggelenk muss als Teil des Fußgewölbes im Stand aktiv und ggf. auch passiv stabilisiert werden. Gelingt dies nicht ausreichend, entsteht ein Pes valgus bzw. Pes varus.

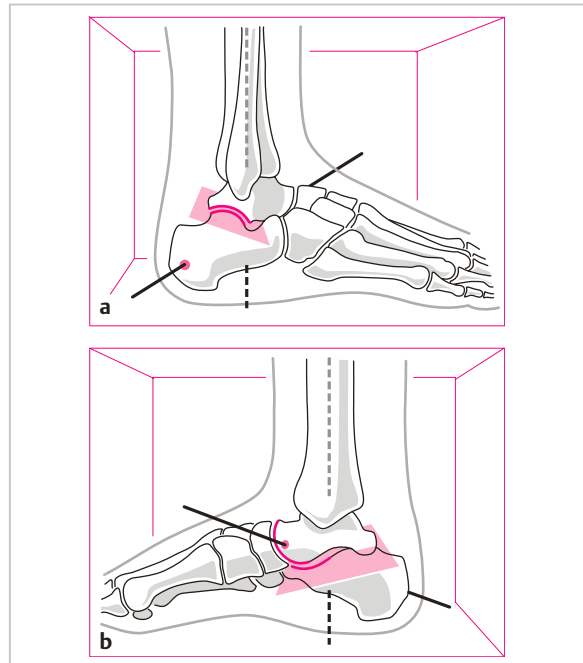


Abb. 14.43

- a Unteres Sprunggelenk (USG) mit der Rotationsachse und der Behandlungsebene von lateral betrachtet.
- b Unteres Sprunggelenk (USG) mit der Rotationsachse und der Behandlungsebene von medial betrachtet.